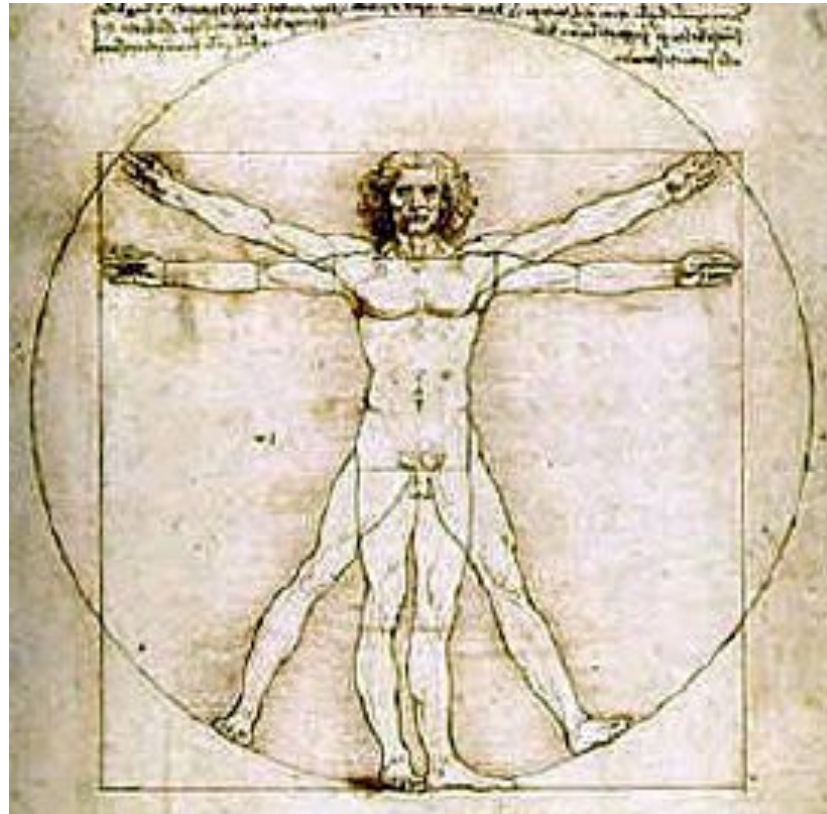


Terminologi

Bevægeapparatets anatomi
12. udgave

Mennesket



Planer og retningsangivelse

For at opnå en entydig beskrivelse af legemets afsnit benytter man den såkaldte anatomiske normalstilling ”in situ stilling”.

Her forstås en oprejst stilling med ansigtet vendende fremad, armene strakte og hængende langs kroppen, således håndfladerne vender fremad. Benene er strakte og samlede med fødderne pegende ligeud.

Planer

Man taler om 4 planer:

- **Medianplan**

Et vertikalt plan gennem organismens længdeakse, højre og venstre dele er symmetriske.

- **Sagittalplan**

Vertikale planer parallelle med medianplanet, gående gennem organismen forfra-bagtil. Højre og venstre dele er ikke symmetriske.

- **Horisontalplan**

Transverselle planer er vandrette planer, vinkelret på de 2 førnævnte planer og som deler organismen, eller dele heraf i en øvre og nedre del. F.eks. en CT-scanning gennem abdomen, et tværsnit

- **Frontalplan**

Vertikale (lodrette) planer gennem organismen gående fra side til side, dvs. parallelt med panden og vinkelret på medianplanet. F.eks. et frontalplan deler organismen, eller dele heraf i en forreste og bageste del, ryg- og bugside.

Retningsangivelse

- Kranial-kaudal – op mod kraniet resp. ned mod halebenet
- Ventral-dorsal – fortil mod bugen resp. bagtil mod ryggen
- Medial-lateral – ind mod midten resp. ud til siden
- Proximal-distal – mod roden af ekstremiteten resp. mod dens fri ende
- Palmer-dorsal – mod håndfladen resp. mod håndryggen
- Plantar – dorsal – mod fodsålen resp. mod fodryggen

Retningsangivelse

- Ulnar-radial – mod albuebenet resp. mod spolebenet
- Tibial-fibular – mod skinnebenet resp. lægbenet
- Dexter-sinister – højre og venstre
- Superficiel-profund – nær overfladen resp. i dybden
- Ekstern-intern – udvendig og indvendig