


# MAMMASYGDOMME



ASMA BASHIR, LÆGE

**PENSUM**

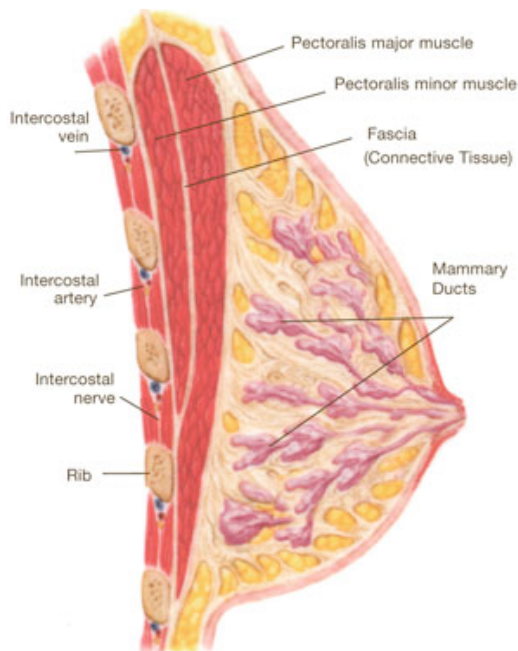
BASISBOG I MEDICIN OG KIRURGI KAPITEL 14: MAMMASYGDOMME

KLINISK PATOLOGI KAPITEL 9: MAMMAE

SLIDES FRA FORELÆSNINGER OG HOLDTIMER

GAMLE EKSAMENSÆTS

**ANATOMI**



**Mammae** er et parret kirtellegeme. De består af kirtelvæv og fedtvæv. Kirtelvævet er halvkugleformet med en udløber, **processus axillaris**, der strækker sig ud mod armhulen. I dybden afgrænses kirtelvævet mod **musculus pectoralis** af en tynd **bindevævsfascie**. Overfladen er beklædt med hud med papil og **areolaområde** centralt, **areola mammae**. Brystet indeholder talrige lymfekar.

Brystkirtlerne er sammensatte forgrenede alveolære kirtler, der består af ca. 20 **lobi**, som hver indeholder et stærkt forgrenet gangsystem. De adskilles af **interlobært bindevæv**, der strækker fra huden til mammaes **bundfascie**.

**Bindevævssepta** kaldes for **ligg. suspensoria**. De mindste forgreninger indgår i talrige lobuli, som består af udførselsgange og alveoler. De adskilles af interlobulært bindevæv. Hvert lobus samles i **de terminale ductus**. Disse samler sig i de større **intermediære ductus**, der til sidst ender i de store mælkegange, **ductus lactiferi**, som udmunder i papillen. Under areola er ductus lactiferus udvidet i **sinus lactiferus**, der fungerer som mælkereservoir.

Både ductus og alveoler består af 2 slags celletyper:

- Inderst – et lag cylinderepitel
- Yderst – et lag myoepiteliale celler

Den funktionelle enhed udgøres af lobuli med tilhørende terminale ductus, den såkaldte terminale **lobulo-duktalet enhed**. Lobuli er under hormonel indflydelse af østrogen, progesteron, prolaktin m.m. og ændrer udseende og funktion i takt med menstruationscyklus, graviditet og laktation. Under graviditeten sker der kraftig vækst af kirteldelene og samtidig reduceres det interlobulære bindevæv. Den første 1/3 af graviditeten er der vækst af gangsystemet, dernæst udvikles et stort antal alveoler, der skyldes hormonerne østrogen og progesteron. I sidste halvdel af graviditeten vokser de alveolære epithelceller i højde og udvides. Alveolernes lumen fyldes af et eosinofilt proteinrigt sekret, **kolostrum**. Mammass funktion er mælkeproduktion, **laktation**.

---

Mælkesekretion omfatter sekretion af mælkeprotein og mælkefedt, hvilket foregår ved henholdsvis merokrin og apokrin sekretion.

Brysterne har også en stor betydning for selve moderskabet og for den kvindelige seksualitet.

Omkring papillen, **areola**, findes også udmundinger fra små kirtler, **glandulae areolares**, der kan ses som små knopper i areola. Glandulae areolares producerer et sekret, der har til opgave at smøre og beskytte papil og areola under diegivningen.

En knude i brystet er den hyppigste årsag til lægekontakt, ikke fordi den gør ondt, men mere fordi man kan føle den. Den næsthypigste årsag er blødning og/eller sekretion fra papillen, som er malignitetssuspekt og skal udredes. **Mastalgi** er en klinisk diagnose karakteriseret ved smerter, men uden specifikke patoanatomiske forandringer.

### **OBJEKTIV UNDERSØGELSE**

Ved inspektion kigger man efter:

- Formforandringer
- Forandringer af papillen
- Indtrækning af papillen (papilretraktion) eller huden
- Ulceration
- Huden over brystet samt hudødem (peau d' orange)

Ved palpation vurderes om den er øm eller uøm, hård og uregelmæssig. Palpation af de regionale lymfeknudestationer i aksillerne samt infra- og supraklavikulært ligeledes vigtigt og skal udføres.

### **PARAKLINISKE UNDERSØGELSER**

Triple-diagnostik inkluderer:

- Klinisk undersøgelse
- Billeddiagnostik med mammografi
- Ultralydsundersøgelse samt cytologi

Ved hver af disse undersøgelser skal undersøgeren angive, om knuden opfattes som malign, suspekt eller benign. Vurderes knuden malign ved alle undersøgelser, er diagnosen sikker. Vurderes der benign ved alle undersøgelser, skal behandlingen være symptomatisk. Hvis der er divergens mellem undersøgelserne, og blot en forekommer suspekt eller malign, skal diagnosen baseres på en vævsprøve opnået ved grovnålsbiopsi eller ved åben biopsi.

---

## **MASTITIS**

**Puerperel mastitis**, infektionen i brystet debuterer 1 til 8 uger efter fødslen. Indgangsport er papillen og infektionen spreder sig herfra via mælkegangene ud i det omgivende kirtelvæv. Mikroskopisk ses inflammationen, der skyldes ofte stafylokokker eller sjældnere streptokokker.

Symptomerne er smerte, ømhed, rødme, varme og hævelse. I værste tilfælde udvikles absces.

Behandlingen er penicillinastabil penicillin, dicloxacillin, evt. udtømmning af absces ved hjælp af dræn (sjældent åben kirurgi) og efterfølgende kontrol med ultralyd samt hyppige udmalkninger så længe der er betændelse. Papil/areola skal plejes. **Non-puerperal mastit** følges op af mammografi i rolig fase.

## **FEDTNEKROSE**

**Fedtnekrose** skyldes altid traume og præsenterer sig som en relativ hård, dårlig afgrænset tumor, der kan være ledsaget af indtrækning af huden. Mikroskopisk ses nekrose af fedtvævet og fedtholdige makrofager.

Fedtnekrosen heler op med fibrose.

## **FIBROADENOMATOSE**

Det handler om en række non-neoplastisk vækstforstyrrelse med en ↑ tæthed i kirtelvæv og fibrose i stroma. Nogle er dog forbundet med ↑ risiko for cancer.

**Fibroadenomato**se diagnosticeres oftest hos kvinder i 25-45 års alderen. Årsagen er ukendt, men hormonelle forhold spiller en rolle.

## **SKLEROSENDE ADENOSE**

En variant med **udtalt glandulær hyperplasi** og ofte **mikroforkalkninger**, der ved palpabel føles som tumor eller cyste. Der ses proliferation af gangene i lobulus, der pga. bindevævsproliferation og sklerosering er deformeret og afklemmt. Hvis der er flere lobuli der er involveret, taler man om **adenose-tumor**. Uafklaret om den er forbundet med cancerrisiko.

Symptomerne er brystspænding, smerter, ømhed og hævelse.

## **RADIALT AR**

Arlignende indtrækning med et fast, hvidligt, stribet, uskarpt afgrænset område centralt. Ikke forbundet med cancerrisiko

## **DUKTAL EPITELHYPERPLASI**

Kan indeholde **mikroforkalkninger** og **cystedannelse**. Her ses proliferation af epitelcellerne i ductus. Hyperplasien omfatter begge epiteltyper. Ved nogle tilfælde kan hyperplasien ledsaget af epitelatypi og dermed ↑ cancerrisiko.

---

### LOBULÆR EPITELHYPERPLASI

Her findes hyperplasi i alveolerne, som udspiles af ensartede lyse celler. Også her ses epitelatypi og er derfor forbundet med cancerisiko.

Behandlingen er symptomatisk. Symptombivende cyster skal tømme UL-vejledt og ved recidiv excideres. De fleste kvinder er tilfreds med den viden, at tilstanden er benign og kun få har så udtalt smerter, at behandlingen med prolaktinhæmmere er indiceret. Gener fra fibroadematose aftager efter menopause.

### DUKTEKTASI

**Duktektasi** er en dilatation af intermediære og store ductus, mælkegangene. Ætiologien er uklar og der ses ingen sammenhæng med graviditet og amning. Tilstanden ses fra 30-35- årsalderen til menopause.

Periduktal infektion kan føre til dannelse af fibrose og skrumpling i det retroareolære område med indtrækning af papillen eller en subareolær tumor. Mikroskopisk ses en cystisk dilateret ductus med skummakrofager omgivet af lymfocytter og plasmaceller.

Symptomerne er smerter, periduktalt inflammation med blanding af aerobe og anaerobe bakterier (subareolær absces) og papilsekretion (gullig/grøntlig/brunlig).

Behandlingen er drænage af absces og antibiotika. I modsætning til mastitis recidiverer denne infektion hyppigt. Der forekommer en kronisk form med fisteldannelse ved papilbasis, som i rolig fase behandles med excision af det afficerede område subareolært.

### CYSTER

**Cystedannelser** i bryster er dilatationer i lobuli. Større cyster viser sig som palpable, runde, glatte tumorer. Mikroskopisk er de udklædt med et affladet epitel og cystedannelsen er ofte ledsaget af apokrin metaplasi.

Cysterne indeholder væske med varierende farver fra gult til brunt. De recidiverer sjældent efter punktur.

### GYNÆKOMASTI

Den almindeligste benigne forandring hos mænd, hvor der er hypertrofi af det rudimentære brystanlæg hos mænd.

**Gynækomasti** kan ses ved:

- Pubertet
- Fedme
- Spironolakton eller anabole steroider

- 
- Stort alkoholforbrug
  - Østrogenproducerende tumorer f.eks. i testes
  - Levercirrose

## **BENIGNE TUMORER**

### **FIBROADENOM**

**Fibroadenom** forekommer hyppigst hos yngre kvinder, typisk 20-35 år.

Tumoren består af hyperplastisk kirtlepitel og fibrøst bindevæv. Ved palpation føles den som afrundet, frit bevægelig tumor op til et flere cm i diameter og kan deformere brystet. Snitfladen er skinnende, ensartet eller let trabekulær og hvidlig. Den har et prolifererende epitel med 2 cellelag, og prolifererende stroma med langstrakte, fibrocytære, ensartede kerner.

Fibroadenomer bliver aldrig maligne og derfor behandles ikke. Efter menopausen degenererer fibroadenomerne og kan efterlade grove kalkudfældninger, som kan ses ved mammografi.

### **PAPILLOM**

**Papillom** forekommer som en solitær, central papillom tæt ved papillen og som multiple papillomer, **papillomatose**, udbredt i mammae. Papillomer består af en bindevævsgrundstok beklædt med benignt epitel og myoepitel. Papillomatose sidder i de små mælkegange i mamma.

Papillomer viser sig altid ved papilflåd, som kan være blodigt. Op til 10% af papilflåd skyldes intraduktal cancer.

Ved et solitært papillom bør det excideres. Ved udbredt papillomatose sikrer man sig den benign diagnose ved hjælp af biopsi og evt. underbinder mælkegangene for at forhindre fortsat papilflåd.

### **CARCINOMA IN SITU**

Ved **carcinoma in situ** forstås forekomst af maligne tumorceller i gangene eller i alveoler, men uden indvækst i det omgivende stroma, dvs. de overskrider ikke basalmembranen.

Der skelnes mellem 2 typer:

- Duktalt carcinoma in situ
- Lobulært carcinoma in situ

**Duktalt carcinoma** in situ er hyppigst og der er 2 undergrupper:

- Comedo carcinoma in situ
- Andre former

---

Her vokser de maligne celler ind i ductus. I **comedo carcinoma in situ** kan nekrose opstå hvilket kan lede til udfældning af mikroforkalkninger i gangene. Risiko for udvikling af invasiv cancer er vurderet ↑ (30-70%).

En speciel variant af denne tilstand er **Paget's disease of the nipple**, hvor ductal carcinoma in situ i en mælkegang vokser ind under hudepitelet på toppen af papillen og giver rødme, eksem-lignende forandring og evt. ulceration af papil og areolaområdet. I Danmark anbefales ductal in situ cancer excideret som en lumpektomi med en fri bræmme på 5-10 mm suppleret med postoperativ strålebehandling mod rest mammatumor. Ved Paget's disease skal papil-areolakomplekset fjernes. Samme krav om frie margin gælder her.

**Lobulært carcinoma in situ** er ikke symptomgivende og findes tilfældigt. Her kan de maligne celler vokse i kirtellobuli. Den er ikke tumordannende, multifokal, ofte bilateral. Acini opfyldt af ensartede tumorceller. Ingen nekroser. Den findes hyppigst hos perimenopausale kvinder og er forbundet med noget lavere risiko for cancerudvikling end ductalt carcinoma in situ (op til 30%).

Den kræver ikke nogen behandling, men patienter skal kontrolleres for brystkræft regelmæssigt.

## **MAMMACANCER**

Maligne lidelser kan udgå fra samtidige væv i brystet. Karcinom udgået fra kirtelpitelet er den dominerende maligne tumor i mamma. Sygdommen er meget sjælden hos kvinder <30 år, men herefter stiger incidensen med alderen.

Incidensen er 4000 nye tilfælde/år i Danmark.

Hvis man har familiære ophobning, ung debutalder og forekomst af ovariecancer i familien, er det tale om arvelig betinget cancer. Der er påvist en vis sammenhæng med:

- Høj social status
- Natarbejde
- Få og sene fødsler
- Lang fertilitetsperiode
- Overvægt

Tumoren udviser stor heterogenitet, hvad væksthastighed og spredning angår. Den gennemsnitlige tumorfordoblingstid er 80 dage hos yngre og 150 dage hos ældre.

Makroskopisk er tumor hård og uskarpt afgrænset og ofte med tynde udløbere i det omgivende væv. På snitfladen kan man ofte se tynde, gullighvide kalkagtige striber som elastoid degeneration i tumorstromaet.

---

Symptomet er en palpabel tumor og sjældent smerter. Store tumorer kan medføre indtrækning af huden og hudødem.

Der forekommer 2 former for cancer:

- **Duktal karcinom** – her vokser de maligne celler ind i ductus. Den er karakteriseret ved at indeholde områder med tubulære formationer. Desuden er der kernepolymorfi og antallet af mitoser er steget:
  - Kernepolymorfi (max 3 point) – ensartede (1), moderat polymorfi (2), udtalt polymorfi (3)
  - Tubulusdannelse (max 3 point) – udtalt (1), middel (2), få/ingen (3)
  - Antal mitoser pr. 10 HPF (max 3 point) – 0-10 (1), 11-19 (2), > 20 (3)
  - Malignitetsgrad – I (3-5), II (6-7), III (8-9)Risikoen for at den fører til invasion er vurderet ↑.
- **Lobulær karcinom** – her vokser de maligne celler i lobuli. Disse tumorceller er karakteriseret ved at vokse diffust infiltrerende som enkeltceller eller i enkeltcellerækker i et bindevævsstroma. Risikoen for brystkræft er lavere end ved duktalcarcinoma in situ.

Andre former er mucinøst, medullært, tubulært, papillært, metaplastisk.

På det genetiske plan har man identificeret 2 specifikke tumorsuppressorgener, der medfører en risiko på op til 80% for udvikling af brystkræft:

- **BRCA1** (kromosom 17)
- **BRCA2** (kromosom 13)

Aktivering af protoonkogener er også fundet. Overekspressionen af HER2 (antistof mod den: Herceptin®) er særlig kendt, der ses i duktalt carcinoma in situ af comedotype og duktalet karcinomer med ↑ malignitetsgrad.

Mammacancer kan spredes til næsten ethvert organ, men prædilektionsstederne omfatter lunger, lever og knogler. Metastaser kan også optræde flere år efter, selvom man har fjernet primærtumor.

Prognosen er afhængig af:

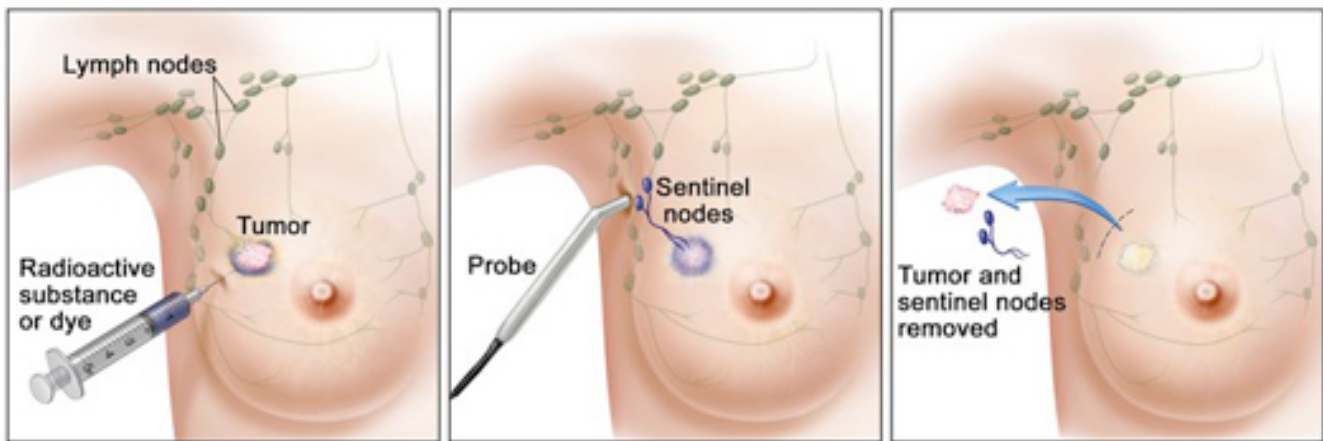
- Spredning til lymfeknuder
- Malignitetsgrad
- Tumorstørrelse
- Hormonreceptor-status ER og PGR
- Alder (>50 år dårligere prognose)
- HER2 status
- Andre



Behandling består af operation. Der findes 2 typer:

- Mastektomi – fjernelse af hele brystet
- Lumpektomi – brystbevarende operation og en operation i aksillen

Herefter suppleres behandlingen med stråleterapi, systematisk såkaldt adjuverende behandling med kemoterapi og/eller endokrin behandling. Operation i aksillen udføres for at tjekke, om der er lymfogenspredning af sygdommen regionalt, hvilken kan have betydning for patientens prognose. Hvis der er metastaser i lymfeknuder, skal de fjernes for at minimere recidiv i området.



© 2010 Terese Winslow  
U.S. Govt. has certain rights

Man har indført **sentinel node-metoden**, der går ud på, at man injicerer et radioaktivt sporstof suppleret med et blå farvestof i brystet, der følger den første lymfeknude, skildvagtknuden, i lymfekanalen mod aksillen. Sentinel nodes i aksillen lokaliseres ved hjælp af en probe der kan måle radioaktivitet i lymfeknuderne samt ved identifikation af blåfarvede lymfeknuder. En lymfeknude defineres som sentinel hvis den er enten radioaktiv, blå og/eller både. Peroperativt laves frysemikroskopisk undersøgelse af sentinel nodes. Hvis der findes cancer i sentinel nodes, laves konventionel aksildissektion. Hvis der ikke er metastaser i disse, er risikoen for at der er metastaser i de øvrige lymfeknuder i aksillen meget ↓, og man behøver ikke at fjerne flere lymfeknuder. Hermed reduceres morbiditeten betydeligt. Patienter uden aksilmetastaser har en 10-årsoverlevelse på ca. 80% af baggrundsbefolkningens. Ved lymfeknudemetastaser er prognosen dårligere med en relativ 10-årsoverlevelse på 30-60%.

Af kemoterapi til præmenopausale patienter anvender man CEF:

- Cyclofosamid (C)
- Epirubicin (E)
- 5-fluor-uracil (F)

---

Receptorpositive patienter tilbydes herudover 5 års antiøstrogen behandling med **tamoxifen**, der blokerer østrogenreceptoren. De receptorpositive patienter modtager også udover tamoxifen **aromatasehæmmere** i de sidste 2½ år, der blokerer den østrogenproduktion der foregår udenfor æggestokker.

Man er begyndt at give patienterne supplerende behandling med et monoklonalt antistof **trastuzumab** (Herceptin®) mod HER2-receptoren. HER2's gen sidder på kromosom 17q og koder for cellemembranproteinet HER2, der er epidermal vækstfaktor receptor 2. Amplikation af genet kan medføre ↑ ekspresion af receptoren, der ses hos ca. 20-30% af mammacancer patienter. Dette medfører en betydeligt dårligere prognose. Herceptin blokerer den ekstracellulære del af HER2.

Nogle patienter kan også have **TOP2A amplikation**. TOP2A sidder tæt på HER2 genet på kromosom 17. Den regulerer celleproliferation og er DNA-modificerende enzym. **Antracykliner** (med kraftige bivirkninger) kan binde sig til TOP2A efter brud på dobbelt-helix og inducere letal skade. Teorien siger, at TOP2A viser ↑ følsomhed overfor antracyklin ved amplikation eller deletion.

**Strålebehandling** er obligatorisk ved brystbevarende operation og ved metastaser til aksillen, indvækst i huden eller bundfascien.

### **MAMMOGRAFI**

**Mammografi** er en røntgenundersøgelse af brystet og anvendes til screening og undersøgelse for tumorer, både benigne og maligne. Man har i aldersgruppen 50-59 år – den gruppe hvor udbyttet er størst – fundet, at dødeligheden kan reduceres med ca. 30%. Den kan ikke rigtigt udføres hos yngre kvinder pga. tæt kirtelvæv.

Mikroforkalkninger i brystkirtelgangene er et mammografisk tegn på duktal carcinoma in situ.

Ultralydsundersøgelse af brystet og de regionale lymfeknudestationer er en rutine i de fleste steder, men erstatter ikke mammografi undtagen hos kvinder <30 år. Finnålsbiopsi af patologisk forandringer i bryst og lymfeknuder kan foretages med UL-vejledning.