Klinisk Dermatologi & Venerologi

Af Asma Bashir

Københavns Universitet

www.asmabashir.com

Pensum:
Klinisk Dermatologi og venerologi: hele bogen
Noter fra Absalon
Noter fra holdtimer
Leo Temabøger

Kapitel 1: Hud og hudsygdomme

Hud – et sammensat organ af oprindelse:

- Ektodermal – epidermis, svedkirtler (ekkrine glandler), talgkirtler (glandulae sebaceae) og apokrine kirtler, negle, hår. Ikke-ektodermale celletyper er melanocytter fra crista neuralis og Langerhansceller (dendritiske celler) fra knoglemarven
- Mesodermal – dermis

Den udgør ca. 1/12-del af kropsvægten og har hos den voksne en overflade på ca. 1,8 m^2, afhængigt af højde og vægt.

Huden har mange funktioner og medvirker til at sikre betydningsfuld fysiologisk ligevægt:

- Væske- og elektrolytbalance
- Varmeregulering
- Fysisk barriere mod varme, kulde, stråling, traumer
- Infektioner
- Påvirkning fra kontakt med toksiske kemikalier og produkter
- Føleorgan (nervesystemet)
- Kommunikationsorgan (psykosocial og seksuel betydning)
- Immunologisk og metaboliske organ

Epidermis – varierende tykkelse fra 0,05 (ansigtet og mellem fingre) til 1 mm (håndflader og fodsåler). Inddeles i:

- Stratum basale
- Stratum spinosum
- Stratum granulosum
- Stratum lucidum
- Stratum corneum

Keratinocytter udgør ca. 95 % af cellerne i epidermis. Disse udvikles fra kerneholdige basalceller i stratum basale (søjleformede) og afstødes fra stratum corneum som døde kerneløse (flade celler fyldt med deres produktionsprodukt keratin og omgivet af udskilt lipid i hornlaget), efter ca. 1 måned. Keratiner er cysteinholdige proteiner med mange disulfidbindinger, hvilket gør at de er svære opløselige i vand. Keratinocytterne producerer også fedtstoffer, kolesterol, frie fedtsyrer og sfingolipider, som findes intracellulært i stratum spinosum som lamellar bodies, der efter udskillelse danner en sammenhængende

fedtfase i de øverste lag af epidermis. Keratinocytterne er metabolisk aktive og producerer også peptider og en række inflammationsmediatorer (cytokiner), som kan påvirke immunapparat.

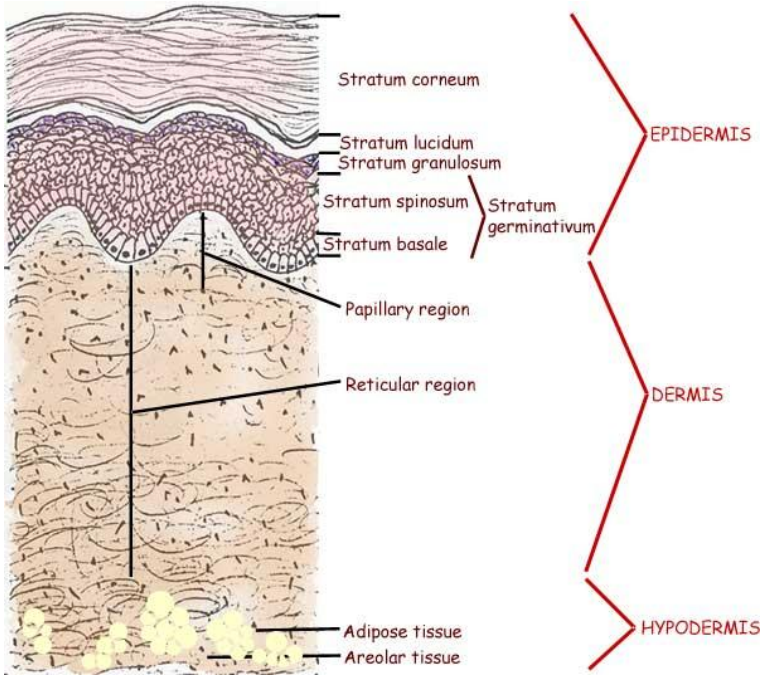

Melanocytter udvikles fra cristaneuralis. De ligger i stratum basale som dendritiske celler med ca. 1 melanocyt for 10 keratinocytter. De producerer melanin ud fra aminosyren tyrosin via enzymet tyrosinase. Melanin afgives som pigmentkorn til keratinocytterne. Det er produktionen af melanin, der bestemmer hudfarven, og den udgør en vigtig beskyttelse imod ultraviolet stråling.

Langerhansceller stammer fra knoglemarven og ligger som dendritiske celler i epidermis. De deltager i den inflammatoriske reaktion og fungerer som antigenpræsenterende celler for T-lymfocytter og kan migrere til de regionale lymfeknuder. De hjælper lymfocytterne med at igangsætte en immunologisk type IV-reaktion. De kan påvises ved anvendelse af antistoffer rettet mod cellens særlige overfladeantigen (CD1).

De ekkrine kirtler udskiller sved og er dermed vigtige for temperatur- og væskeregulation. De er fordelt overalt i kroppen, flest i ansigtet og færrest på lår.

Produktionen af hudtalg (hudfedt) sker fra talgkirtlerne (glandulae sebaceae), som især findes i de seboroiske områder (hårbund, centralt i ansigt, på bryst og ryg)

Epidermis adskilles fra dermis af en basalmembran, der ved elektronmikroskopi viser strukturer som hemidesmosomer, lamina lucida, lamina densa og ankerfibriller med binding ned i dermis.

Dermis er læderhuden og består af cellestrukturer og intercellulær substans (grundsubstans). Den inddeles i:

- Stratum papillare
- Stratum reticulare

Mastceller stammer fra knoglemarven og findes langs karrene i stratum papillare. De spiller en rolle i hudens inflammatoriske reaktioner og er således et vigtigt led i udviklingen af straksreaktioner som den immunologiske type I-reaktion. Mastcellen indeholder granula: histamin (medfører kløe, vasodilatation og ødem (kvadler som ved urticaria)), heparin og proteolytiske enzymer, der frigøres ved en direkte påvirkning af mastcellen membran eller ved autoantistoffer mod IgE-receptorerne på mastcellen. En mastcelledegranulering (histaminfrigørelse) vil føre til øjeblikkelig kvadeldannelse.

Fibroblaster producerer kollagen, elastin og retikulin samt intercellulær substans, der udgøres af glykosaminoglykaner som hyaluronsyre, dermatansulfat og kondroitinsulfat.

Kollagen er det vigtigste ekstracellulære element i dermis og findes som fibre der består af 3 polypeptidkæder i en helix, hvor hver kæde indeholder ca. 1000 aminosyrer. Der er et højt indhold af prolin og hydroxyprolin. Strukturelt ligner fibrene tovværk. De produceres i fibroblaster som prokollagen og ændres igennem enzymatiske processer til deres endelige form, hvorefter de udskilles. Type III-prokollagens aminoterminale propeptid (PIII-NP) kan måles i serum, der siger noget om syntesehastigheden af kollagen.

Elastiske fibre er de makromolekylære strukturer, der dannes i dermis og former vævet. I stratum papillare er strukturen løs, mens den i stratum reticulare kan være mere fast. Med alderen og ved lyspåvirkning svækkes hudens elasticitet førende til løs hud og rynker.

I dermis findes karsystemet som små arterioler og venoler, der i stratum reticulare løber parallelt med hudens overflade og sender slynger af kapillærer op i stratum papillare. Fra karsystemet kommer alle inflammatoriske celler ind i huden (aktiverede CD4+ T-lymfocytter, neutrofile eller eosinofile granulocytter, monocytter). Lymfocytter forlader huden via lymfekar, der også findes i stratum papillare.

Der findes autonome motoriske nerver til svedkirtler og mm. arrectores pilorum samt sensoriske nerver, der registererer berøring, tryk, vibration, smerte og kløe.

Overgangen til subcutis er ikke anatomisk velafgrænset.

Subcutis er underhuden, der består af bindevæv og celler, der kan oplagre fedt (afhængig af hormonelle, arvelige og ernæringsmæssige faktorer). Det er varmeisolerende og beskytter mod traumer.

Hudens normale flora:

- Apatogene mikroorganismer
    - Koagulase negative stafylokokker
    - Peptokokker
    - Coryneiforme bakterier

Giver et ↓ pH: 5,5

Kapitel 2: Patofysiologi og allergiske reaktioner

Hudsygdomme kan udløses af infektioner eller opstå som godartede eller maligne tumorforandringer. De fleste hudsygdomme skyldes inflammatoriske reaktioner, som medfører karakteristiske kliniske forandringer.

De kan forårsages af:

- Mikroorganismer:
  - Bakterier
  - Virus
  - Svampe
- Fysiske påvirkninger
- Kemiske stoffer
- Fysisk stråling
- Allergiske reaktioner
- Autoimmune reaktioner
- Medikamenter
- Frigørelse af mediatorer som led af hudcellers vækstforstyrrelser

Betegnelser for udseende og lokalisation af hudelementer

- Akralt – elementer ved hænder og fødder
- Annulært – Ringformede elementer
- Arcuat – Bueformet afgrænsning
- Circinat – Ringformede eller buede afgrænsninger
- Discoid – Skiveformet element
- Nummulat – Møntformede elementer
- Poikiloderma – Vekslende hypo-hyperpigmentering med teleangiektasier
- Polymorft – Elementer med vekslende morfer
- Retikulært – Udslæt med netagtigt mønster
- Serpigenøst – Elementer formet som guirlander eller slanger

Histologisk undersøgelse:

- Immunfluorescens – ved mistanke om autoimmune hudsygdomme
- Immunohistologi – bedømmelse af inflammationstypen i huden og evt. malignitet

De forskellige former for reaktioner:

- *Type I-reaktioner*: straksreaktioner, ses ved de IgE-medierede allergiske sygdomme eller urticaria. Hvis der på mastcellerne sidder IgE-antistof imod en allergen, danner der inden for 15 minutter en kvadel.
- *Type II-reaktioner*: cytotoksisk reaktion, ses ved f.eks. erythema multiforme og TEN. Immunfluorescens undersøgelse kan påvise antistoffer bundet til overfladen af celler, membraner eller i serum.
- *Type III-reaktioner*: aflejring af antigen-antistofkomplekser, ses ved vaskulitis og ved late phase-reaktion efter udløsning af en type I-reaktion. Immunfluorescensundersøgelse med påvisning af antigen-antistofkomplekser aflejret i karvægge, ofte med ledsagende komplementaflejring.

- *Type IV-reaktioner*: sen-reaktioner eller cellemedierede reaktioner, forekommer ved allergisk kontakteksem. Epikutantest er anlæggelse af antigen på huden over en 48 timers periode, som fører til udvikling af en positiv test svarende til den eksemreaktion, der ses ved selve sygdommen.

Personer med IgE-medieret allergi benævnes atopikere. Atopi defineres som "En personlig eller familiær tendens til at producere IgE-antistoffer efter eksponering for lave allergendoser, sædvanligvis proteinstoffer, og til at udvikle typiske symptomer som f.eks. astma, høfeber og eksem."

Kapitel 3: Eksemsygdomme

Eksem – en fællesbetegnelse for forskellige inflammatoriske tilstande i huden karakteriseret ved kløe, rødme, ødem, papler, vesikler i det akutte stadium og afskalning, tørhed og evt. smertende fissurer i det kroniske stadium.

Histologi – eksem er en lymfocytær betændelsesproces i dermis (i stratum papillare med ansamling af T-lymfocytter) og epidermis med spongiose (intercellulært ødem i epidermis) og evt. vesikeldannelse (vandblærer). Lymfocytter, keratinocytter, Langerhansceller og andre celler danner og frigiver cytokiner ved aktivering og forstærker den inflammatoriske proces. Lymfocytterne vandrer op imod epidermis (epidermotropisme), hvor der sker en påvirkning af keratinocytter omkring Langerhanscellerne medførende cellehenfald. Derved ses spongiose og udvikling af vesikler. Den inflammatoriske proces ødelægger hudens barrierefunktion og medfører ↑ vandtab samt ↓ beskyttelse mod irritative og allergifremkaldende påvirkninger.

Kløe – en subjektiv følelse, lyst til at kradse sig → kradsning. Kløefornemmelsen medieres via samme umyeliniserede nervefibre som smerte. Forstærkes af varme og træthed, mindskes af kulde. Sengevarme udløser kløeanfald og forstyrrer nattesøvnen. Når patienterne er optaget af arbejde, føles kløen mindre.

Objektiv – rødt, vesikulært, evt. papuløst, ødematøst, infiltreret, skællende, forkradset og uskarpt afgrænset (bortset fra nummulat eksem). Vesikler præger det akutte stadium og ses især ved hånd- og fodeksem, mens afskalning fremherskende i det kroniske stadium, hvor der også kan ses fissurdannelse og keratoser.

Kontakteksem

Kontakteksem er primært fremkaldt af udefrakommende påvirkninger (irritanter/allergener). Årligt rammes ca. 10 % af den voksne befolkning. Kontakteksem kan være lokaliseret overalt på kroppen, hyppigt angrebne områder er hænder (> 50 %), ansigt, hals, underarme, crura lige over strømper, hårbund, hudfolder (aksiller, ingven, genitalier, perianalt, øregang) og fødder.

Det irritativt kontakteksem er det hyppigste (2/3) og skyldes irritative påvirkninger af huden med vand, sæbe, olier, alkoholer eller andre lokalirriterende emner i arbejdsmiljø og fritid. Gentagne eksponeringer for moderate doser kan tolereres i en vis tid, indtil hudens regenerationsevne er overbelastet med eksemudvikling til følge. Der findes ingen klinisk test der kan vise at patienten har et irritativt kontakteksem.

Det allergiske kontakteksem udgør ca. 1/3. Personen er ved en tidligere hudkontakt blevet sensibiliseret over for et allergifremkaldende stof, hvorefter en efterfølgende hudkontakt med allergenet fremkalder en T-cellemedieret allergisk inflammation i huden. Personen reagerer allerede ved meget ↓ koncentrationer af stoffet, som normalt tolereres af ikke-allergiske personer.

Håndeksem

Prævalens: ca. 10 % af den erhvervsaktive befolkning. Atopisk dermatitis i barndommen medfører ↑ risiko for udvikling af håndeksem i voksenalderen, især ved vådt og håndbelastende arbejde som frisør, rengøringsassistent og køkkenerhverv samt hudbelastning i hjemmet.

Objektivt ses kløende, papulovesikuløse, røde og senere skællende elementer. Starter ofte i den tynde hud på håndrygge og fingre. Senere spredning til andre områder af hånden, til modsidige hånd og op ad underarme. Kløen intens og søvnforstyrrende og værst ved vesikler i huden. Det lindrer, når de kradses itu. Håndeksem kan også starte pludseligt med intens kløende vesikler i den tykke hud i håndflader og på fingrenes volare sider.

De sociale konsekvenser: mange sygedage, erhvervsevnetab og i nogle tilfælde jobskifte. Det er vigtigt at håndeksem behandles hurtigt og så effektivt som muligt for at nedsætte recidivrisiko.

Keratotisk håndeksem

Prævalens: ca. 2 % af håndeksemerne med debut i 40-60-årsalderen oftere mænd. Kronisk forløb. Udløsende årsager: slitage og friktion. Ellers årsagen ukendt.

Patienten udvikler en afgrænset, skællende hyperkeratose i håndfladerne med sekundær, smertefuld fissurering. Kløe, men ingen vesikler eller pustler og heller ingen hudforandringer andre steder på kroppen.

Vesikuløst håndeksem

Tidligere kaldet dyshidrotisk håndeksem eller pompholyx. Prævalens: ca. 5-10 % af håndeksemerne. Ofte associeret med rygning, atopiske sygdomme og nikkelallergi. Mange af dem har en eller flere sekundære erhvervet komplicerede kontaktallergier over for nikkel, parfume, gummikemikalier, konserveringsmidler, planteallergener og lokalbehandlingsmidler.

Lokaliseret pletvist eller diffust til den tykke hud i håndflader og på fingrenes bøjesider.
Sygdommen har en cyklisk natur, hvor patienten med ugers interval får pludselige udbrud af kløende vesikler i håndflader og på fingre.

Faktorer der tyder på dårlig prognose hos en patient med håndeksem:

- Svær indlæggelseskrævende atopisk dermatitis i barnealderen
- Lokalisation af håndeksem i den volare hud (trædepudehuden)
- Kontaktallergi over for allergener, der forekommer i patientens hverdag
- Hudbelastende arbejde, specielt vådt arbejde

Differentialdiagnoser:

- *Chapping* – abnorm udtørring af huden og ligner et begyndende håndeksem
- *Superinfektion med Staphylococcus aureus*
- *Infektion med svamp f.eks. Trichophyton rubrum eller Trichophyton mentagrophytes* – udgår hyppigt fra 4. tåinterstits og breder sig derfra til den tilstødende del af fodryg og planta. T. rubrum giver en beskeden inflammation og kan omfatte begge fødder som mokkasinsvamp. Ved T. mentagrophytes ses kløende, ømme, vesikuløse eller bulløse elementer, som regel kun på den ene fod. Ca. 1/3 udvikler dermatofytid som symmetrisk vesikuløst udbrud i palmae (immunologisk betinget). Behandling: terbinafin (Lamisil®)

- *Håndpsoriasis* – keratotisk eksem
- *Pustulosis palmoplantaris* – kronisk recidiverende inflammation og pusteldannelse i håndflader/fodsåler uden affektion af fingre/tæer. Ligner lokaliseret pustuløs psoriasis uden tegn til psoriasis andre steder på kroppen. Ved lokaliseret pustuløs psoriasis vil de også have affektion af fingre/tæer.
- *Acrodermatitis continua* – ved lokaliseret pustuløs psoriasis, hvor ved affektion af yderstykkerne på fingre og tæer kan der komme svære negleforandringer, undertiden fuldstændig destruktion.
- *Scabias* – håndeksem med papler og vesikler mellem fingrene

Allergologisk undersøgelse

- *Lappeprøvetesten* – testmateriale på huden f.eks. på ryggen under plasterokklusion. Koncentration af testmateriale er tilstrækkelig ↑ til at fremkalde en eksemreaktion uden at virke lokalirriterende. Plasteret sidder på ryggen i 2 døgn og aflæses 1-2 x i den efterfølgende uge. En positiv reaktion viser sig som et eksem på teststedet. Testen udføres ikke på det pågældende sted på kroppen i den akutte fase, da det medfører ↑ følsomhed/hyperreaktivitet andre steder på kroppen, og dermed falsk positive resultater.
- *Prikprøver* – anvendes ved mistanke om straksreaktioner, f.eks. personer med atopiske sygdomme, mistanke om latexallergi, proteinkontaktdermatitis (hudkontakt med fødevarer)

Allergener og kontaktallergi

- *Nikkel* – hyppigst hos kvinder, opstår i ungdommen, årsag ofte brug af ørepiercing og hudkontakt med uægte smykker og nikkelholdige spænder og knapper. En nikkelallergisk person har en risiko på ca. 30-50 % for senere udvikling af håndeksem. Nikkel findes i en lang række metallegeringer, i jorden og i

visse fødeemner (boghvede, havregryn, grove kornprodukter, kakao og chokolade, mandler og nødder under jordnødder, solsikkekerner, sojabønner, bælgfrugter som bønner og ærter).
Loven siger, at produkter beregnet til at komme i direkte berøring med kroppen, ikke skal frigive nikkel > 0,5 µg/cm^2/uge. Frigivelsen er endnu lavere for piercingssmykker.
Diagnostiske metoder: klinik, ekspositionsanamnese, epikutantest.
Behandling: undgå eksposition, antiinflammatorisk behandling.

- *Parfume* – ↑ brug af parfumerede produkter: parfumer, eau toilette, barbersprit, deodoranter og cremer.
- *Gummi* – tilsætningsstoffer, acceleratorer og antioxidanter ved produktionen af gummiprodukter (gummihandsker, dæk, skosåler m.m.). Kan også vise sig som en type 1-allergi over for latexprotein i naturgummi (kontakturticaria, allergisk rhinitis, astma og i sjældne tilfælde livstruende anafylaksi)
- *Konserveringsmidler* – husholdningsprodukter, hudplejemidler, kosmetik og industrielle produkter. De hyppigste forekommende formaldehyd og formaldehydfrigørere samt klormethylisothiazolinen eller methylisothiazolinon, der anvendes i shampoo og flydende sæbe. Parabener sjældent forekommende
- *Fotokontaktdermatitis* – hudkontakt med et stof, som ved efterfølgende lysudsættelse bliver til enten et allergen eller virker hudirriterende. Bjørneklosaft på huden sammen med sollys fører til voldsom fototoksisk kontaktdermatitis.
- *Mikrobielt eksem* – på tæernes dorsalsider i forbindelse med stafylokok-infektion i samme hudområder.

Behandling

- Reduceret hudkontakt med:
  - Vand
  - Lokalirriterende substanser
  - Snavs
- Brug handsker ved vådt arbejde
- Brug mild sæbe uden parfume
- Brug fugtighedscreme uden parfume – reparerer hudens beskyttelsesevne (barrierefunktion)
- Lindring af kløe ved brug af sederende antihistaminer til natten
- Passende lokalsteroid 1 gang dgl. – gruppe III-IV ved svære tilfælde x 1 dgl. i få uger efterfulgt af intermitterende behandling 1-3 x uge for at forhindre recidiv.
- Ved sekundær infektion → kombinationspræparater indeholdende steroid og et antibakterielt middel, ved komplicerede infektioner gives systemisk antibiotika efter resistensbestemmelse.
- Kaliumpermanganatbade (røde bade) virker udtørrende, desinficerende og lindrende ved akutte, væskende og inficerede eksemer. Der anvendes 10 ml af 3 % opløsning/L vand. Hænderne bades i 10-20 min, hvorefter de skylles. Kan misfarve hud og negle, det sidste kan beskyttes med lak/vasalin.
- De sværeste eksemer behandles med systemisk prednisolon i nogle uger. Alternativt anden immunsuppresiv behandling som azathioprin, ciclosporin eller MTX
- Et nyt retinoid, alitretinoin som systemisk behandling
- Lokal PUVA (psoralenbad efterfulgt af UVA-lysbade)

Eventuel anmeldelse ved mistanke om arbejdsbetinget eksem.

Nummulat eksem

Kaldes mønteksem eller diskoidt eksem – få til talrige 1-3 cm store runde velafgrænset eksematøst, infiltreret skællende plaques på ydersiden af underben, arme, håndrygge, fodrygge og i flankerne på kroppen. Vesikeldannelse i kanten og dermed risiko for spredning. Intens kløe, og elementerne væsker lidt. Ofte ledsagende bakteriel infektion, især Staphy. aureus. Sygdommen kan vare i flere år.

Hyppigst hos 50-70-årige mænd, især ældre. Dog flest yngre kvinder med atopisk dermatit. Sjældent børn.

Differentialdiagnoser: dermatofytose, psoriasis, lichen ruber eller andre eksemformer (kontakteksem).

Behandling: fugtighedscreme. Potente lokalsteroider evt. med chinoform. Intermitterende behandling ofte nødvendig. Hvis ej tilstrækkeligt → lysbehandling og tjærebade med god effekt. Undgå irritanter.

Seboroisk eksem

Prævalens: 1-3 %. En af de almindelige eksemsygdomme både hos børn og voksne (hyppigere mænd).

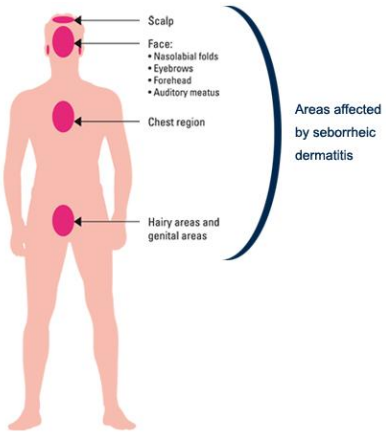

Lokalisationer: seboroiske områder i hårbund, centralt i ansigt, omkring næsen (nasolabialt fold), og centralt på kroppen både i sternalregionen og opadtil på ryggen samt evt. øjenbryn og øregangen.

Sværhedsgraden varierer fra en mild pityriasis (skæl) i hårbunden til rødt, fedtet klidagtig skællende, symmetriske dermatit i ansigtet evt. spredning til bryst og ryg. Nogen kløe. Hos spædbørn ses som *arp* og hvis mere udbredt ses som bledermatitis. I sjældne tilfælde en mere udbredt psoriasislignende hudsygdom (*Jadassohns psoriasisforme bledermatitis*)

Hyppig om vinteren. Fysisk og psykisk stress, HIV og tendens til fedtede hud (sebore) har en rolle.

Eksemforværrende faktor er gærsvampen Malassezia furfur (Pityrosporum ovale), der findes naturligt på huden i områder med stor talgproduktion, dvs. i hårbunden, i ansigtet, på ryg og bryst. Den reagerer, hvis man sveder for meget eller producerer meget talg i huden. Især teenagere og mennesker, der dyrker sport, iklæder sig tætsluttende tøj eller opholder sig i varme, er modtagelige over for Malassezia furfur-angreb.

Differentialdiagnostik: kontaktallergi, diskoid lupus erythematosus, ved pludselig debut af seboroisk dermatitis hos hudraske → udredning for HIV-infektion

Behandling: milde lokalsteroider i 1-2 uger. Stærke steroider → steroidakne. Hvis tilstanden er associeret med Malassezia furfur, tilrådes ketoconazol shampoo til hårbunden. Intermitterende behandling med

itraconazol po ved udbredte forandringer. Sollys og UVA med god effekt. Immunosuppression (pimecrolimus og tacrolimus) ved hyppigt recidiverende seboroisk eksem

Eczema craquele (asteatotisk eksem)

En hyppig tilstand hos ældre i klima med ↓ fugtighed (vintervejr, aircondition). Aldersbetinget udtørring kan også spille en rolle. Udvikling af enten diffuse eller velafgrænset tørhed og fin afskalning med ledsagende kløe, overvejende på arme, benene og truncus. Symmetrisk fordelt. Rødme og vesikeldannelse mindre fremtrædende end ved andre eksemformer.

Vigtigste behandling: ↓ brug af vand og sæbe. Anvendelse af hudplejemidler, der ↑ hudens fugtighed.

Intertrigo

En eksemreaktion i hudfolder, dårligt afgrænset rødme og infiltration udløst af en kombination af varme, sved og friktion i området. Sekundær infektion med Candida (kig efter satellitpustler). Hyppige lokalisationer ingvinalregionen og under mammae. Disponerende faktorer: adipositas og ↑ svedsekretionen.

Lokalbehandling med lærredsafdækning, hudplejemidler og milde lokalsteroider.

Neurodermatitis (Lichen simplex chronicus)

Hos midalderende voksne uden atopisk disposition, hyppigst lokaliseret til forsiden af crura, men kan sidde i nakken og på volarsiden af håndleddene samt genitalia. Kan hænge sammen med psykisk anspændelse.

Meget kløe. Karakteriseret som let skællende, likeniserede plaques med sekundær hyperpigmentering fremkaldt af stadige kradsning.

Differentialdiagnoser: allergisk kontakteksem, nummulat eksem og excoriationes neuroticae.

Behandlingen er symptomatisk f.eks. potente steroidcremer evt. under okkluderende forbinding for at øge behandlingseffekten og for at beskytte huden mod krads.

Perianalt eksem

Betinget af lignende mekanismer som neurodermatitis. Hos midalderende. Kløen ofte intens og fremkalder eksematisering og likenisering med et forløb over år.

Organiske årsager bør udelukkes f.eks. candidiasis, intertrigo, psoriasis, lichen ruber, lichen sclerosus et atrophicus, kontakteksem, oxyurer, hæmorider, fissurer, incontinentia alvi, mb. Paget og cancer recti.

God effekt af tjærepenslinger. Calcineurininhibitorer bør forsøges.

Staseeksem

Patienter med varicer og tendens til bensår med et rødt, kløende, skællende eksem i gamacheområdet på underbenene fremkaldt af venøs stase og ødem. Ofte indgangsport for sekundær infektion som erysipelas.

Kirurgisk behandling af åreknuder. Eller konservativ behandling med kompressionsstrømper og smøring med hudplejemidler og lokalsteroider.

Kapitel 4: Atopisk dermatitis

Også kaldet børneeksem. Den hyppigste kroniske inflammationssygdom i de industrialiserede lande. Den er associeret med senere udvikling af astma hos ca. 25 % af børnene. Atopisk dermatitis har en kronisk forløb med svingende symptomer og sværhedsgrad. Karakteriseret ved:

- Familiær disposition til atopiske lidelser
- Kronisk recidiverende eksem
- Karakteristiske aldersrelaterede mønstre
- Kløe og kradsning

Årsager:

- Den epidermale genetiske komponent:
    - Mutationer i profilaggrin-genet – et protein, der udtrykkes i keratinocytter, og som enzymatisk nedbrydes til filaggrin i cellerne. Filaggrins funktion er at øge adhærence imellem keratinocytter og være vandbindende. Ved mutation øget vandtab fra hudens overflade, og huden bliver tør. Associeret også med fiskehud (ichthyosis vulgaris – stratum granulosum for tyk, stratum spinosum for tynd)
- Den immunologiske komponent:
    - Ændring i T-lymfocytudviklingen, som pga. ubalance mellem Th1 og Th2 cytokiner fører til, at B-lymfocytterne hos 1/3-½ producerer ↑ mængde serum-IgE (baggrunden for type 1-allergier)
    - Det perifere T-lymfocytsystem udvikles via thymus, hvor thymus-epitelet er direkte dannet fra huden (epidermis). Hypotese er at der udsendes for mange T-lymfocytter til periferen, og denne ubalance er ansvalig for hudinflammation og udvikling af type I-allergier

Alt, hvad der stimulerer immunsystemet (infektioner, vaccinationer) kan øge aktiviteten af atopisk eksem. Der er normal forværring af sygdommen om vinteren og bedring om sommeren. Eksemforandringerne er oftest ikke skarpt afgrænsede fra den normal hud, og præget af mere eller mindre rødme med tørhed til let afskalning og næsten altid kradsmærker pga. kløe. Kradsning fører til en likenisering, som er en fortykkelse af huden (dermis) (infiltration af lymfocytter).

Atopisk dermatitis inddeles i faser efter alder:

- *0-4 år* – første symptomer hos 90 % af børn med atopisk dermatitis. Debut indenfor de første 6 måneder. Rødt udslæt i ansigtet med tør eller let skællende og ekskorieret hud. Involvering af hårbund og regionen bag ører og hudfolderne på halsen. Ekstensorsider af ekstremiteterne i spædbarnsalderen. Fleksureksem i småbarnsalderen.
- *4-14 år* – spredning til resten af kroppen og ekstremiteterne. Eksem i bøjesiderne af albuer, ved håndled, i knæhaser og omkring ankelled, samtidig med hoved- og halssymptomerne.
- *14-20 år* – symptomerne er forsvundet for de fleste (ca. 3/4) pga. hormonspejl (puberteten)
- *Fra 20 år* – tilbagefald hos 1/3. Eksem med den typiske lokalisation: ansigt, hals, bryst, ryg. En karakteristisk undergruppe: *head-and-neck*-dermatitis, hvor eksemforandringerne er meget udtalte i ansigtet, på hals og evt. hænder svarende til luftesponerede hudområder. Nogle med type I-allergi over for gærsvampen *Malassezia furfur*. De fleste har eller har haft asthma bronchiale og har ↑ S-IgE. Forværrende faktorer stress og søvnmangel. 30-45 % udvikler irritativt håndeksem af kontakteksemtypen. Nogle udvikler senere recidiverende vesikuløst palmart håndeksem (pompholyx).

Atopiske stigmata

Karakteristiske symptomer hos op til 50 % af patienterne:

- Den infraorbitale dobbeltfure
- Bleghed af ansigtet med mørke rande under øjnene
- Hudtørhed
- Kløetendens ved uld på kroppen
- Cheilitis
- Fissurer ved øreflipper
- Keratosis pilaris
- Pityriasis alba (hvid let afskalning ikke-filtrerende) – tydelig om sommer hvor huden er mere pigmenteret
- Udtalt tørhed af hænder

Varianter:

- Brystvorteeksem – udtalt hos begge køn
- Periorbitalt eksem med mistanke om kontaktallergi
- Perioralt eksem
- Nummulate eller papuløse ekskorierede eksemforandringer på hænder, arme eller toiletsæderegionen
- Hvid dermografi
- *Dermatitis plantaris sicca (atopic winter feet)* – gener om vinteren. Især sportsaktive teenagere får let recidiv af atopisk dermatit på fødderne, når de sveder og evt. anvender sportssokker af uld og/eller kunststof. Mekanisk belastning af forfoden fører til denne lidelse i de trykbelastede områder. Disse ses som blank, skinnende, fortykket hud med lineære, ømme, fissurer.
- Krydsallergi mellem birkepollen og hasselnøder, kiwifrugter eller æbler – kløe i mundhulen
- Urticaria

Komplikationer:

- *Impetigo* – eksem med Staphylococcus aureus
- *Molluscum contagiosum-infektion* – opblussen af eksem i områder hvor molluskerner findes
- *Eczema herpeticum hos patienter med herpes labialis-infektion* – udvikles pludseligt med herpesvesikler

Differentialdiagnoser:

- *Seboroisk dermatitis* – gullig fedtet afskalning, skarpere afgrænsning og mindre kløende
- *Dermatitis papulosa infantum* – udløst af forskellige virusinfektioner. Ses inden skolealderen og viser sig ved monomorfe, 2-5 mm røde eller hudfarvede papler i ansigt og på ekstremiteter, hvorimod kroppen er uafficeret. Ringe kløe. Symptomatisk behandling med zinkliniment.
- *Scabias* – fnat
- *Bledermatitis*
- *Virale eksantemer* – kortere varighed og febrilia

Diagnostik:

- Klinisk diagnose
- Symptomer der skal være til stede:

  Kløende udslæt eller forældrenes oplysning om kløe eller krads indenfor det sidste år eller sidste uge
- Symptomer hvoraf barnet skal have 3 eller flere:
  1. Anamnestisk fleksureksem eller eksem i ansigtet
  2. Atopiske lidelser hos 1. grads slægtninge
  3. Tør hud det sidste år
  4. Synlig fleksureksem eller eksem i ansigtet eller på ekstensorsider af ekstremiteter
  5. Debut før 2-årsalderen hvis barnet er > 4 år.

Behandling

- At undgå uld
- At sove i afkølede og veludluftede rum (svedbetinget eksem)
- Olie i badevand
- Afvaskning regelmæssig med vand og sæbe (reducerer kolonisering af gule stafylokokker)
- Kaliumpermanganatbade og klorhexidinbade som lokaldesinficerende ved infektion
- At undgå massiv eksponering for dyrehår
- Husstøvmidesanering (dgl. udluftning og hyppig rengøring/støvsugning, få tæpper, vaskbar dyne)
- Dgl. indfedning af huden med fugtighedscreme, om vinteren mere fede præparater.
- Antibiotisk behandling med fucidinholdig creme, systemisk behandling med erytromycin eller penicillinasestabilt penicillin nødvendig ved infektion med Staphylococcus aureus.

Gruppe I-II:

- Antiinflammatorisk behandling:

- Kortikosteroider anvendt som creme eller salve. Svagt steroid gruppe I-steroid (hydrocortison) til spædbørn og forandringer i ansigt potent eller mediopotent steroid (gruppe II- eller III-steroid) til krop og ekstremiteter, afhængigt af eksemets intensitet.
- Calcineurinhæmmere – specifikt hæmmer IL-2-frigørelsen fra aktiverede T-lymfocytter. Fordel: ingen steroidrelateret hudatrofi. Ej anvendes til spædbørn. Langtidskontrol af sygdommen.
    - Tacrolimus (Protopic) til moderat til svær eksem
    - Pimecrolimus (Elidel) til let til moderat eksem

Det er vigtigt, at patienterne anvender behandlingen regelmæssigt i mindst 2 uger eller til eksemet er væk, idet risiko for recidiv ved tidlig seponering, *rebound-effekt*. Herefter intermitterende behandling hvor midlet påsmøres 2-3 x pr. uge i nogle måneder – også selvom der ikke er eksem.

Kløe mindskes under behandlingen. Antihistaminer ej kløedæmpende, men dæmper urtikarielle symptomer. Sederende antihistaminer anvendes om aftenen til børn. Forværrende faktorer: varme, uldtøj, sved og støv.

Lysbehandling i form af UVB, UVB + UVA eller PUVA (psoralen + UVA) til unge og voksne.

”Wet Dressings” er påførsel af steroid eller calcineurinhæmmere efterfulgt af en zinkbandagering. Meget effektiv, det fører til større absorption af det anvendte lokalmiddel.

Systemisk steroid i akutte perioder eller ved udbredt svært kronisk eksem. Systemisk ciclosporin og azathioprin kan reducere sygdomsaktiviteten.

Tjærebade er en effektiv behandling til atopisk dermatitis og medfører hos nogle langvarige remission, dog kræver den indlæggelse. Den er lyssensibiliserende.

Kapitel 5: Psoriasis

En arvelig, kronisk, inflammatorisk, immunmedieret hudsygdom (epidermal proliferationsforstyrrelse) hos ca. 2 % af den danske befolkning. 25 % risiko hvis 1 grads slægtning er afficeret.

Debutalder 2-puklet: median-1: ca. 22 år og median-2: ca. 55 år, lige hyppigt blandt kvinder og mænd.
Forløbet kan være varierende fra svære udbrud til frie perioder op til år.

Genetiske associationer:

- Kromosom 6 – den korte arm
- HLA:
    - HLACw-6
    - HLAB-13/17/37 og Bw-16

Miljøfaktorer der kan fremprovokere psoriasis fra en latent til en manifest fase:

- Stress

- Streptokokinfektion
- Alkoholisme – forværrende faktor
- Rygning – fremkalder psoriasis. Når den er udløst, hjælper det ikke at holde op med at ryge
- Behandling med f.eks. litium, klorokin, β-blokkere og interferon
- Traume mod huden (Köbners fænomen)
- Obesitas – forværrer yderligere psoriasis

De fleste har ikke kløe. Ca. 10 % har en del kløe og dermed kradsning, der medfører mere psoriasis.

Patogenesen er karakteriseret ved meget hurtig deling af keratocytter. Denne hyperproliferation fører til inkomplet differentiering og kraftig skældannelse. Transittid ved psoriasis er 4-10 x hurtigere end den normale (ca. 28 dage). Der opstår parakeratose karakteriseret ved bevarede cellekerner i stratum corneum, og samtidig ses en dermal inflammation med T-lymfocytter og ved pustuløs psoriasis især neutrofile granulocytter. Der frigøres cytokiner og der udvikles dilaterede kar i de stærkt forstørrede dermale papiller.

Elementer:

- Rødt
- Infiltreret
- Symmetrisk
- Skarpt afgrænset
- Bløde konturer
- Groftskællende
- ”Sølvskællende”
- (Pustuløst)

Distribution af psoriasiselementer:

- Albuer/knæ
- Hårbund
- Øregange
- Lænd/nates
- Palmoplantart
- Inverst
- Negle
- Fingre/tæer

Histologi:

- Hyperkeratose – hyperplasi af stratum corneum
- Akantose – fortykkelse af stratum spinosum
- Parakeratose – bevarede cellekerner i stratum corneum

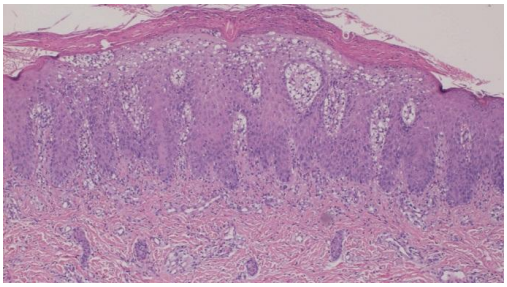

- Forlængede retetappe
- Dilaterede kapillærer
- Microabscesser
- Lymfocytinfiltrat

Psoriasis vulgaris

Karakteriseret ved symmetrisk fordelte elementer hyppigt optrædende på prædilektionsstederne: ekstensorsiden af over- og underekstremiteter (altid albuer og knæ), hårbund og sakralregion.

Størrelsen er skarpt afgrænsede og kan være fra få mm til håndfladestore sammenhængende plaques. Disse er runde/ovale, infiltrerede, højrøde og dækket af tykke, stearinglinsende skæl, som kan fjernes lagvist, indtil man ender med en tynd, glinsende overflade (Bulkleys membran). Fjernes den, opstår der punktformede blødninger fra karrene i papillerne i dermis (Auspitz' tegn). Kløe er et generende symptom hos 2/3 af patienterne, mens den voldsomme skældannelse er en betydelig gene.

God respons på behandling, holder udbruddene nede og i visse tilfælde remission i måneder til år.

Differentialdiagnoser:

- Seboroisk dermatit
- Dermatophytosis corporis – hvis plaques er runde, kan de ved central opheling ses som annulære elementer der minder om dermatophytosis corporis. Skældannelse i randen. Lidelsen forårsages af ringormen.
- Nummulat eksem – eksem med møntstore hyperkeratotiske ikke så skarpt afgrænsede elementer
- Hypertrofisk lichen ruber
- Storplettet pityriasis rosea
- Kontakteksem – kløen og vesikler
- Pityriasis Rubra Pilaris – orangerødt skær, især palmoplantart. Udtalte udsparinger af normal hud. Perifollikulært mønster. Histologi med orto-parakeratose. Yderst behandlingsresistent. Svinder spontan efter 2-4 år. Man kan give acetretin.

Guttat psoriasis

Udgør få % af al psoriasis, særligt hos unge eller personer med manifest psoriasis. Karakteriseret af 2-5 mm store erytematøse papler symmetrisk udbredt over det meste af kroppen og proximalt på ekstremiteterne. Årsagen kan være streptokokinfektion f.eks. i halsen. Spontan helbredelse med svind af psoriasis.

Differentialdiagnoser:

- Medikamentelle eksantemer f.eks. efter antibiotika – mindre velafgrænsede og tendens til at konfluere
- Pityriasis rosea – efter human herpesvirus 7. De enkelte elementer større, aflange ovale og med skælkrave, og der kan være primærmedaljon

- Akut HIV-eksantem – elementer erytematøse makulae med et accentueret centrum, lokaliseret på øvre trunkus, på halsen og i ansigtet
- Sekundær syfilis – her er elementer også akralt lokaliseret
- Lichen ruber universalis – elementer kantede og violette

Nummulat psoriasis og psoriasis en plaque

Er betegnelser for psoriasis med møntstore elementer eller store, sammenhængende formationer.

Hårbund, lænd, knæ og albuer er hyppigt afficerede med massiv skældannelse. Hårbundaffektionen kan føre til midlertidig hårudtynding. I håndflader og fodsåler kraftig hyperkeratose. Under ophelingen bliver elementerne ofte annulære med central afblegning og evt. leukoderma, dvs. hypopigmentering (*husk differentialdiagnose: dermatophytosis corporis*). I neglene kan der ses små punktformede fordybninger som på et fingerbøl. Der kan komme distal onykolyse og rødgule pletter i neglelejet (oliepletter). Undertiden en sivmarvsagtig misdannelse af neglen, og den kan blive voldsomt fortykket.

Psoriasis inversa

Psoriasis lokaliseret til hudfolder med fugtigvarmt miljø. Ingen skældannelse, da skællene gnides af som følge af maceration og friktion. Symmetriske, velafgrænsede, ensartede, livligt røde og glat skinnende områder. Ses hyppigst hos adipøse og seroroikere.

Differentialdianoser

- Intertrigo – dårligt afgrænset rødme og infiltration udløst af en kombination af varme, sved og friktion i området
- Candida albicans – kig efter satellitpustler
- Erythrasma – corynebacterium minutissimum. Et ensartet fintskællende rødbrunligt udslæt

Psoriasis pustulosa

Her udvikler patienten sterile pustler på en rød, inflammeret hud med invasion af neutrofile granulocytter. Den kan enten være *lokaliseret* (håndflader, fodsåler, yderstykker af fingre og tæer) eller *generaliseret* (sjælden). Pustlerne forsvinder igen i løbet af få uger for evt. at recidivere. Når pustlerne udtørrer, bliver de rødbrune. Svære negleforandringer f.eks. acrodermatitis continua.

Hyppige recidiver ved udtrapning af behandlingen. Remission fra uger til et år. Indlæggelsen nødvendig.

Lidelsen kan ikke skelnes fra pustolosis palmoplantaris.

Pustulosis palmoplantaris - differentialdiagnose

Hyppigst hos kvinder, som ryger. Den viser sig som akutte udbrud (uden kendte faktorer) af mm-store sterile pustler i håndflader og fodsåler uden affektion af fingre og tæer. Der forekommer ingen tegn til psoriasis andre steder på kroppen. Pustlerne sidder i områder med røde, storskællende plaques. Udbruddene tørrer ind i løbet af få uger og bliver til brune skorper. Stor recidivtilbøjelighed. Aldrig negleforandringer.

Kan være associeret med thyroideasygdom (check TSH) og kan fremkalde costo-clavikulær reaktiv artrit (udtryk for en mere generaliseret lidelse), men aldrig yderledsartrit.

Vanskeligt at behandle. Lokalbehandling består af steroider, calcipotriol og tjære. Systembehandling er PUVA, acitretin, MTX og cyclosporin.

Psoriasis erytrodermi

I sjældne tilfælde kan især pustuløs psoriasis blive universel. Huden bliver erytrodermisk, højrød, infiltreret, ødematøs og med kraftig afskalning. Ledsagende påvirket almen tilstand med kulderystelser og risiko for at udvikle væske- og elektrolytforstyrrelser.

Differentialdiagnoser:

- Akut generaliseret eksantematøs pustulose – årsag antibiotika, antiepileptika eller reaktion på infektion
- Nekrolytisk migratorisk erytem
- Udbredt kutan candidiasis
- Stafylokokimpetigo

Behandling:

- Lokalbehandling:
    - Glukokortikosteroider – ved mindre psoriasisudbrud. Antiinflammatorisk og antiproliferativ effekt. Gruppe III god effekt ved moderat psoriasis med ↓ bivirkninger (hudatrofi, ↑ hårvækst, systemisk effekt). Svære tilfælde med gruppe IV-steroid evt. under okklusion med hydrokolloid. I ansigtet anvendes gruppe II-steroider. Ved pludselig ophør af behandling → rebound-effekt.
    - Vitamin-D-analoger (f.eks. calcipotriol) med antiproliferativ effekt og få bivirkninger (irritation i ved brug i ansigtet). Der bruges højst 100 g creme/salve/uge. Ved brug 2 x dgl. opnås fuld effekt efter 4-8 uger eller hurtigere, når behandlingen kombineres med lokalsteroid (betametasonvalerat). Kan kombineres med UVB. Ej anbefales til gravide. Remission efter behandling et par måneder.
    - Keratolytika anvendes især til hårbund og ved tykke skældannelser
    - UVB er en effektiv og sikker behandlingsform. UVB (311-313 nm, smalspektrat) anvendes til svær og udbredt psoriasis 3-5 x pr. uge. Anbefales ikke til gravide. Remissionstiden efter behandling ca. 4-5 måneder. Hvis utilstrækkelig effekt →
    - PUVA er fotokemoterapi md en kombination af UVA-lys og indtagelse af 8-methoxypsoralen. Gives x 3 pr. uge. Psoralen-tabeletterne tages ca. en time før bestrålingen indledes. Behandlingen er karcinogen, og antallet af behandlinger skal derfor afgrænset og uafficerede områder afdækkes. Bivirkninger er kvalme og katarakt. Remissionstiden efter behandling ca. 1 år. Indtagelse af 8-methoxypsoralen kan udløse dyspepsi, hovedpine og svimmelhed.
    - Tjære udvindes fra stenkul, skifer og træ (f.eks. bøg) og består af et utal af kemiske substanser. Både antiinflammatorisk og antiproliferativ effekt. Til sværere psoriasisudbrud. Karcinogent i dyreforsøg. Man pensler stenkulstjære eller bøgetjære på elementerne efterfulgt af bruse/karbade, der reducerer lugt og misfarvning. Behandling gives 3-5 pr. uge i ca. 3-5 uger.

Remissionstiden ca. 3-6 måneder. Hårbundspsoriasis behandles med tjæresalicylvaselin 5 %. Kombination med UVB ↑ effekt, men ↑ risiko for karcinomudvikling.
    - Buckystråler er røntgenstråler med meget lille penetrationsdybde ca. 0,25 mm. Anvendes når resistent overfor andre behandlinger. Der gives en behandling pr. uge x 3-5. Behandlingen er karcinogen, derfor begrænses.
- Systemiske behandlinger:
    - Antibiotisk behandling efter resistensbestemmelse ved guttat psoriasis
    - PUVA til svær psoriasis – risiko for baso- og planocellulært karcinom. Er beskrevet ovenpå.
    - Methotrexat til svær psoriasis. En folinsyreantagonist, der virker antiinflammatorisk og immunosuppressivt. Behandlingen gives po. 1 pr. uge i doser på 10-25 mg. Behandlingen gives sammen med folinsyre for at mindske gastrointestinale gener. Virkning i løbet af 4-6 uger. Risiko for hepatotoksitet. CAVA alkohol. Regelmæssig kontrol af hæmatologi, lever- og nyreparametre er nødvendig. Remissionstiden efter behandlingen ca. 8 uger.
    - Retinoider er syntetiske A-vitaminderivater. Acitretin er virksom ved psoriasis og pustuløs psoriasis. Acitretin udskilles langsomt og er kraftigt teratogent. Kvinder må ikke blive gravide før 2 år efter seponering. Bivirkninger: tørhed og revnedannelse af læber, tørhed af slimhinder og ↑ S-Kolesterol og S-Triglycerid. Remissionstiden er længere end for MTX og ciclosporin.
    - Ciclosporin effektiv men nefrotoksisk. Dosis: 3-5 mg/kg/dag. Immunsupprimerende. Behandlingen begrænses til ca. 6 måneder. Remissionstiden er meget kort (6 uger).
    - Biologiske lægemidler anvendes ved sværere psoriasis, hvis øvrige behandlinger ikke virker eller tåles. Gives som injektioner eller infusioner og har anti-TNF-α effekt, f.eks. Infliximab, adalimumab og Etanercept, eller anti-IL-12/IL-23-virkning, f.eks. Ustekinumab.
    - Systemisk steroid ej anvendes pga. risiko for udløsningen af pustuløs psoriasis.

Kapitel 6: Akne og rosacea

Akne er en multifaktorielt betinget hudsygdom.

Patogenese:

- ↑ sebumproduktion pga. androgen påvirkning i puberteten kombineret med ↑ følsomhed for androgen lokalt i talgkirtlerne
- Follikulær hyperkeratinisering (medfører forsnævring af follikelmundingen med efterfølgende ophobning af talgsekret og afstødt epitel i åbningen) med dannelse af komedoner. Skelnes mellem lukket (papel) og åbent (hudorm)
- Kolonisering og infektion af follikelapparatet med den mikroaerofile bakterie Propionibacterium acnes. Dette medfører frigivelse af cytokiner som IL-1α, TNFα, GM-CSF fra keratocytter, sebocytter og monocytter i follikelapparatet. Herefter akkumulation af T-lymfocytter og senere polymorfkernede granulocytter i dermis → inflammation
- Arvelige faktorer
- Stress – spiller en rolle for sygdommens udvikling og sværhedsgrad
- Medicin f.eks. fenytoin, litium, steroider og ciclosporin

- Ansigtskosmetik og manipulation
- Olieprodukter → olieakne

Akne kan være kosmetisk og psykisk belastende, og uden behandling fører til skæmmende cikatriser.

De karakteristiske elementer er:

- Polymorft udslæt
- Lukkede komedoner, der viser sig som knappenålshovedstore, ikke-inflammerede, hvidlige papler
- Åbne komedoner, der er mørke og mere synlige. De indeholder et fedtet, gullighvidt materiale. Den mørke farve skyldes ophobning af melaninpigment og ikke udtryk for mangelfuld hygiejne
- Ømme, røde inflammerede papler, noduli eller cyster
- Pustler
- Ar i varierende grad afhængigt af elementernes sværhedsgrad og helingsprocessen. Evt. udvikling af udstandsede (ice-pick scars) eller skålformede cikatriser i ansigtet. Hypertrofiske ar på ryg og skuldre.

Akne kan på grundlag af de dominerende elementer inddeles i:

- Superficiel komedogen akne
- Papulopustuløs akne
- Cystisk akne
- Profund akne

Sjældne former omfatter *acne conglobata* eller *nodulocystisk akne*, karakteriseret ved langvarigt forløb med dybtliggende, konfluerende cyster og svær ardannelse, hyppigst hos mænd i 20-30-årsalderen. *Acne fulminans* viser sig ved akut svær ulcererende akne ledsaget af feber og artralgier og provokeres af misbrug af anabole-androgene steroider (doping) (på billedet).

Behandling:

- *Ved milde tilfælde* – retinoider som adapalen og isotretinoin som lokalbehandling. Normalisering af differentieringen af keratinocytter i follikelmundingen hvorved dannelsen af komedoner hæmmes, og antiinflammatorisk. Azelainsyre virker antibakterielt og komedolytisk. Benzoylperoxid gel virker antibakterielt og samtidig komedolytisk og keratolytisk effekt. Clindamycin ved P. acnes.
- *Ved moderate tilfælde* – som ovenfor, suppleret med tetracyklin, doxycyklin, lymecyklin og erythromycin med antibakteriel og antiinflammatorisk effekt. Behandlingseffekt i løbet af uger, og varighed af behandling ca. 8-12 uger. Kvinder kan behandles med p-piller indeholdende antiandrogen, cyproteronacetat, som hæmmer talgsekretionen.
- *Ved svære tilfælde* – cystisk akne, acne conglobata og acne fulminans behandles systemisk med isotretinoin (Roaccutan) eller systemisk antibiotika i kombination med lokalbehandling. Isotretinoin er stærkt teratogent, derfor sikker antikonception under behandlingen og i mindst 3 måneder efter behandlingsophør er afgørende. Dosisafhængige bivirkninger: tørre læber og slimhinder.

Hidrosadenitis – acne inversa

En kronisk recidiverende, abscederende, cicatriciel inflammation i de apokrine svedkirtler i aksiller og anogenitalregionen, hyppigere hos kvinder.

De apokrine kirtler har ikke en selvstændige udførselsgange på hudoverfladen, men forbinder sig til hårfollikel-talgkirtel komplekserne og deler udløb med disse. Der sker hyperkeratinisering og okklusion af udførselsgangen i hårfolliklerne og dermed betændelse. Senere flyder de sammen og danner sinusoider så der er pussekretion i hele området. Sekundær bakteriel infektion (staphyloccus aureus og epidermidis) og mekaniske faktorer som medvirkende faktorer. Recidiverende abscesser kan optræde.

Vanskelig at behandle. Clindamycinliniment som lokalbehandling. Antiandrogen, tetracyklin, erythromycin eller isotretinoin i aknedoser som systemisk behandling. Kirurgisk behandling med excision af kirtelområdet i visse tilfælde.

Rosacea

En almindelig kronisk inflammatorisk hudsygdom lokaliseret til ansigtet, hos 5-10 % af midalderende i 30-50-årsalderen, kvinder > mænd (3:1). Ukendt ætiologi.

Ætiologi er ukendt. En del patienter har sebore og tendens til vasodilatation (vaskulær instabilitet) ved eksposition for varme (sol), kulde, alkohol, krydrede spiser og psykisk stress. Ansigtshuden føles sart og brændende. Andre mulige faktorer, men ej endegyldigt bevist: Dermodex folliculorum follikulit, elastose (solskadet hud) og heliobactor pylori gastrointestinal infektion. Kosmetik, for meget sæbe og creme.

Der er følgende stadier:

- Præ-rosacea – tendens til flushing med kortvarige anfald af erytem på hals, øvre del af brystet og ansigt ved uspecifikke stimuli som sollys, varme, kulde, stress eller indtagelse af alkohol, krydret mad og varme drikke som the og kaffe.
- Let rosacea (stadium I) – persisterende erytem og teleangiektasier lokaliseret symmetrisk på næsen, kinder, i pande og i glabella. Sjældent forandringer periorbitalt og perioralt.
- Moderat rosacea (stadium II) – erytem, papler, pustler og teleangiektasier på de ovennævnte steder
- Svær rosacea (statium III) – lige stadium II men meget udtalt.

Der er følgende varianter:

- Oftalmisk rosacea – blepharitis, conjunctivitis og sjældent keratitis
- Granulomatøs rosacea – ved diaskopi kan man visualisere granulomlignende strukturer
- Pyoderma faciale (rosacea fulminans) – kan imitere svær impetigo
- Rhinophyma – en puklet, uregelmæssig svampeagtig blårød forstørrelse af næsen pga. talgkirtel-hyperplasi og fibrose
- Steroid rosacea – efter længerevarende lokal steroidbehandling

Differentialdiagnoser: polymorft lysudslæt, seboroisk dermatitis, perioral dermatitis, lupus erythematosus og sarkoidose.

Profylakse: solbeskyttelse, at undgå massiv soleksposition, at reducere alkohol, varme drikke, krydret mad.

Behandlingen er metronidazolcreme/gel eller azelainsyreholdig gel som lokal behandling 2 x dgl. i flere måneder. Ved sværere tilfælde systemisk tetracyklin eller erythromycin i aknedoser i 6-8 uger. Behandlingsresistente tilfælde systemisk isotretinoin som ved akne (antikonception til fertile kvinder). Ved pyoderma faciale vil man ofte give kortvarig prednisolon og samtidig opstarte behandling med enten po antibiotikum eller isotretinion. Ellers er prednisolon kontraindiceret.

Perioral dermatitis

En relativ hyppig hudsygdom, der optræder overvejende hos yngre kvinder. Hyppig anvendelse af kosmetiske produkter og længerevarende anvendelse af kortikosteroid kan spille en rolle. Hos børn, der er behandlet med inhalationssteroid på maske.

Der ses ensartede ikke kløende små tætstillede papulo-pustler symmetrisk på hage og overlæbe med en fri zone omkring prolabiet. Histologisk ses et lymfohistiocytært infiltrat i relation til vellus hårfolliklerne.

Behandling er tetracyklin eller makrolid. Lokal behandling som metronidazol gel og azelainsyre gel mindre effektive. Undgåelse af kosmetika og kortikosteroid.

Kapitel 7: Urticaria og angioødem

Urticaria

Urticaria er en almindelig, anfaldsvis, svagt rød, kløende tilstand.

Årsager til urticaria:

- Infektion
- Medicin – hyppigst acetylsalicylsyre, morfika og NSAID
- Autoimmunitet
- Fysisk påvirkning
- Insektstik
- Fødeemner – f.eks. nødder
- Et initialt symptom på bindevævssystemsygdomme, tyreotoksikose eller intern malign sygdom, specielt lymfomer – ses som urtikariel vasculitis.

Den forårsages af histaminfrigørelse fra mastceller i huden der udløser et dermalt ødem, klinisk visende sig ved kvadler: annulært/circinat mønster, blegrødt med centralopklaring og ingen epidermale forandringer (ingen skældannelse). I sjældne tilfælde < 5 % histamin-frigørelsen via en IgE-medieret mekanisme, der medfører ↑ permeabilitet i hudens kapillærer og venoler. Ødemet ledsages af en moderat infiltration af

lymfocytter, neutrofile og eosinofile granulocytte og histiocytter. Kvadler er af flygtig karakter, dvs. de kommer og går i løbet af timer.

Klinisk voldsom kløe, men ingen kradsning. I stedet for de grubber sig for at rive huden i stykker. Ved sværere udbrud ledsagende feber og artralgier. Typisk for alle former for urticaria at de enkelte læsioner forsvinder < 24 timer. Ved > 24 timer er det tale om *urtikariel vasculitis* – kvadler i huden i op til 3 dage. Hudbiopsi viser leukocytoklastisk vasculitis som tegn på immunkomplekssygdom. Evt. udredning for system-sygdom f.eks. bindevævssygdomme. Ved *kronisk urticaria* kan der hos 40 % påvises autoimmunitet med cirkulerende autoantistoffer rettet mod IgE receptoren på mastcellen.

Udredning:

- Anamnesen er vigtigst
- Laboratoriemæssige undersøgelser bør minimeres
- Undersøgelse for autoimmunitet ved kronisk urticaria (HR-test ved urticaria)
- Urticaria-diæt er en specialist opgave
- Hudbiopsi og histologi ved mistanke om urticaria vaskulitis

Behandling: antihistamin. Ved utilstrækkelig effekt og større udbrud kan suppleres med prednisolon 25-30 mg dgl. i 1-2 uger. Supplerende H_2-receptorblokker (cimetidin, ranitidin) forsøges ved utilstrækkelig effekt af H_1-receptorblokker. Behandling af svær kronisk urticaria kan være vanskelig og kræver behandling med ciclosporin, plasmaparese eller højdosis gammaglobulin.

Angioødem

Hævelser, der rammer subcutis. Kraftige reaktioner omkring øjne og læber. Kan også ramme slimhinder og give symptomer fra luftveje (kvælningsfornemmelse) og gastrointestinalkanalen.

Andre former for urticaria og angioødem

- *Urticaria factitia* – en anden benævnelse for urtikarial dermografisme
- *Trykurticaria* – lokaliseret og fysisk udløst nældefeber
- *Kolinerg urticaria* – i forbindelse med svedsekretion pga. varme, fysiske anstrengelse og emotionelle faktorer
- *Kuldeurticaria* – ved lokal eller universel afkøling. Frigørelse af histamin kan udløse en choktilstand
- *Kontakturticaria* – direkte kontakt med udløsende agens
- *Urticaria papulosa* – recidiverende udbrud af grupperede papler med urtikariel reaktion. Hyppige hos børn. Hunde-, katte- og fuglelopper ofte som årsag
- *Hereditært angioødem* – en sjælden arvelig form for angioødem. Manglende eller ↓ C1-esterase-inhibitor
- *Urticaria pigmentosa* – ofte børn, svinder spontant i løbet af år. Ophobning af mastceller i huden, sjældent associeret med systemisk mastocytose. Hos voksne karakteristisk klinisk (teleangiectasia macularis eruptiva perstans).

Behandling:

- Antihistaminer – især de ikke-sederende
- H_2-antihistaminer – som supplement især ved angioødem
- Kortvarigt systemisk steroid – ved svære tilfælde af trykurticaria og og urtikariel vasculitis
- Antikolinerge stoffer – ved kolinerg urticaria

Kapitel 8: Reaktive erytematøse sygdomme

Reaktive erytemer er en heterogen gruppe af hudsygdomme, hvor hudens karsystem er angrebet.

Udløsende årsager kan være:

- Infektioner
- Systemsygdomme
- Lægemidler

Det kliniske billede varierende mht. sværhedsgrad og varighed.

Erythema multiforme

En akut immunologisk medieret dermal inflammation, hyppigst hos børn og unge voksne.

Årsag: infektioner (mycoplasma pneumoni, streptokokker, herpes simplex) og medikamina. I mange tilfælde ætiologi ukendt. Cellemedieret reaktion (type II) resulterer i keratinocyt nekrose (apoptose).

Sygdommen udvikles akut i løbet af 1-2 dage med frembrud af symmetrisk fordelte, få til talrige, mørkerøde, velafgrænsede, makulopapuløse elementer (få cm) ofte ankralt lokaliseret distalt på ekstremiteterne (på hænder, fødder, arme, ben, ansigt og sjældnere på kroppen). Karakteristisk annulære elementer med koncentrisk ringe med varierende farve (kokardetegning eller iriskonfiguration). Ved udtalt inflammation central bulla i elementerne. Evt. rødme og erosion af slimhinder i mund og øjne. Udslættet er ofte ømt og kløende.

Lidelsen findes i 2 typer:

- Erythema multiforme minus
- Erythema multiforme majus (Stevens-Johnson syndrom). Her ses et polymorft udslæt, evt. med bullae, associeret med slimhindeerosioner og varierende grader af påvirket almentilstand. Akut medikamentelt betinget

Differentialdiagnoser:

- Toksisk erytem – udløst af medikamenter
- Sweets syndrom – kroppen er mere involveret, elementer ødematøse papler i randen

- Bulløs pemfigoid
- Urticaria – elementerne mere flygtige og svinder inden for 24 timer uden at efterlade spor
- Toksisk epidermal nekrolyse (TEN) – for at skelne Stevens-Johnsons syndrom anbefales hudbiopsi

De fleste tilfælde spontan heling uden følger i løbet af få uger. Ved svære tilfælde systemisk prednisolon behandling. Evt. indlæggelse til understøttende behandling (væsketerapi). Udløsende årsager som infektion især herpes og mycoplasma behandles, og ved mistanke om medikamentel reaktion seponeres medicin. Ved recidiverende erythema multiforme udløst af herpes kan forsøges profylaktisk antiviral behandling. Idiopatisk recidiverende erythema multiforme kan ofte kontrolleres med azathioprin.

Erythema nodosum

Knuderosen. En almindelig forekommende subakut knudeformet inflammation i dermis og subcutis (panniculitis) på underbenene, ofte hos yngre kvinder, forårsaget af en forsinket hypersensitivitetsreaktion.

Enten idiopatisk eller som en reaktion på anden sygdom (sarkoidose), infektion (streptokokker, TB, yersinia, virusinfektioner), Mb. Crohn og colitis ulcerosa, malign sygdom (leukæmi, lymfom, carcinom) eller medikamenter.

I løbet af få døgn udvikles oftest på forsiden af crura varme, ømme, røde (eller hudfarvede), dårligt afgrænsede elementer uden afskalning, få til 10-15 i antallet, målende 2-4 cm i diameter. Også lår og arme kan involveres. Ingen ulceration. Ledsagende influenza-lignende symptomer: feber, træthed, hovedpine, led- og muskelsmerter. Efter få dage aftager ømheden og hævelsen og farven skifter fra højrød til rødviolet og brunlig, inden elementet forsvinder uden ardannelse.

Differentialdiagnoser:

- Traumer
- Insektstik
- Absces
- Vasculitis
- Panniculitis

Svinder ofte spontant i løbet af nogle uger. Ellers konservativ behandling med støttebind og NSAID ved ødem og smerter. Behandlingen rettes mod evt. udløsende årsag.

Toksisk epidermal nekrolyse (TEN) og Stevens-Johnsons syndrom (SJS)

De alvorligste og sjældent forekommende former for akut medikamentelt betinget hudsygdom (antiepileptisk medicin, sulfapræparater, antibiotika).

Udvikles efter få dage med influenzalignende symptomer et udbredt smertefuldt, ødematøst erytem på større eller mindre områder af kroppen. Ved TEN > 30 % af hudoverfladen afficeret, mens < 10 % ved SJS. Tilfælde mellem 10 % og 30 % af hudinvolvering betegnes SJS-TEN overlap. Huden kan glide af i store flager, og der ses store slappe bullae. Afstødning af nekrotisk epidermis samt slimhinder.

TEN kan være en livstruende tilstand med væske- og elektrolytforstyrrelser, svigt af temperatur-kontrol og ↑ infektionsrisiko. Udløses af de samme lægemidler, der forårsager erythema multiforme. SJS er domineret af slimhindeinvolvering: læber, mundhule, conjunctivae, anogenitalt område og luftveje. Feber og udtalt sygdomsfølelse. Smertefulde skorpedækkede, hæmoragiske læbe- og mundhuleerosioner. Evt. erythema multiforme elementer på huden. ↑ CRP og leukocytose og i svære tilfælde ↑ levertal.

Differentialdiagnoser:

- Staphylococcal scalded skin syndrom (SSSS)
- Kawasakis syndrome
- Pustules psoriasis
- Akut generaliseret eksantematøs pustulose (AGEP) – diffust erytem og ødem i huden med talrige, tætstillede, superficielle pustler, leukocytose og febrilia. Forsvinder ved seponering af medikamentet
- DRESS (Drug rash with eosinophilia and systemic symptoms) – voldsomt ansigtsødem, lymfadenopati, hepatitis og eosinofili

Patienten skal indlægges og have intensiv behandling.

Sweets syndrom

Kaldes også akut febril neutrofil dermatose, selvom ikke altid neutrofili og feber til stede. En reaktiv tilstand, som udløses af flere årsager og kan optræde som reaktion på en infektion. Undertiden markør på senere udvikling af myelomonocytær leukæmi. Ses med en overhyppighed blandt kvinder > 30 år.

Over dage til få uger udvikling af spredte ømme, højrøde, infiltrerede noduli og plaques med kraftigt ødem på arme, hals, ansigt og krop. Ligner vesikler (pseudovesikler). Feber af varierende grad.

Histologi viser tæt betændelsesinfiltrat i huden domineret af neutrofile granulocytter.

Differentialdiagnose: erythema multiforme.

Behandling: systemisk steroid. Evt. dapson. Risiko for recidiv hvis for hurtig aftrapning af prednisolon.

Pityriasis rosea

Franske rosen. En almindelig forbigående hudlidelse af ukendt årsag, hos begge køn, især blandt unge. Antages at skyldes human herpes virus 7. Optræder i små epidermier med års mellemrum.

Udvikling af akut symmetrisk, plettet udslæt lokaliseret til overkrop og overarme svarende til T-shirtområdet. De enkelte pletter ovale, mm-cm store og skarpt afgrænsede med blegrød farve og i karakteristiske tilfælde med perifer skæl og blegere centrum. Disse er anordnet i hudens spalteretning, og er således på truncus fordelt i et juletræsmønster. Oftest initialt et enkelt større ringormlignende element (primær medaljon) i 1-2 uger før disseminering. Oftest udtalt kløe ellers ingen almene symptomer.

Differentialdiagnoser:

- Guttat psoriasis
- Sekundær syfilis
- HIV-eksantem
- Medicinudslæt
- Dermatophytosis corporis – ved primær medaljon

Spontan heling i løbet af 4-8 uger. Undgåelse af irritative faktorer såsom for meget badning, sæbe og fede salver. Kortikosteroid lotion (hydrocortison butyrat) evt. antihistamin ved udtalt kløe. Recidiv sjældent (2 %)

Vasculitis

Inflammation i hudens kar medfører lækage gennem karvæggen og udsivning af erythrocytter og væske. Viser sig i områder, hvor venetrykket er højest dvs. i deklive områder. Ses som pletvis blodudtrædning i huden. Rammer sædvanligvis de små og mellemstore kar.

Patogenese – cirkulerende immunkomplekser formodes at være af betydning. Type III immunologisk reaktion med aflejring af immunkomplekser (antigen-antistof) i karvæggen med efterfølgende aktivering af en inflammatorisk reaktion med enten lymfocytter eller neutrofile granulocytter.

Årsager:

- Bindevævssygdomme – systemisk lupus erythematosus, reumatoid artritis, Sjögrens syndrom
- Infektioner – Hepatitis B + C, Parvovirus B19, Streptokoksepsis, meningokoksepsis, gonokoksepsis
- Lægemidler – sulfonamider, penicilliner, thiazider, phenytoin, carbamazepin, chlorpromazin, penicillamin, allopurinol, diltiazem, chinidin, indometacin, heparin
- Neoplastiske sygdomme – lymfomer, leukæmi, karcinomer

Vasculitis må altid opfattes som en systemsygdom og kan inddrage led, nyrer, lunger, tarm eller CNS med alvorlige komplikationer til følge. Ved udbredte forandringer ledsagende febrilia, smerter og træthed.

Kliniske tilstande med vasculitis

- *Leukocytoklastisk vasculitis* – fibrinoid nekrose af karvæg, udsivning af erytrocytter og omgivende betændelsesinfiltrat

- *Urtikariel vasculitis* – ikke-flygtige elementer i flere døgn. Ses i led i inflammatorisk bindevævssystem sygdomme eller er fremkaldt af hepatitis B-virus.
- *Schönlein-Henochs purpura* – efter streptokokinfektion og IgA-immunkompleksaflejringer i karvæggen. Nogle mm store, mørkt røde elementer, hvis farve ikke forsvinder med kompression med en glasspatel. 50-75 % kolikagtige mavesmerter, artritis og evt. proteinuri.
- *Livedo reticularis* – rødcyanotiske, netværksagtige blålig kartegning på fodrande, ved ankler, på ben og nedadtil på krop og glutealregion. *Ikke vaskulitis*, kan optræde idiopatisk eller sekundært f.eks. til LE.

Ingen aktiv behandling. Symptomatisk behandling f.eks. ved organinvolvering prednisolon systemisk evt. i kombination med anden immunsuppressiv behandling.

Pyoderma gangrænosum

En kronisk ulcerende hudsygdom med baggrund i en vaskulit-lignende reaktion.

Viser sig ved spontan fremkomst af en eller flere hurtigt voksende dybe sterile ulcerationer. Diagnosen stilles klinisk. Kan ses sekundært til inflammatorisk tarmsygdom (mb. Crohn, colitis ulcerosa), reumatoid artrit, myelomatose eller leukæmi.

Debuterer som ømme noduli eller pustler som hurtigt ulcererer og efterlader nekrotiske sår med underminerede rødviolette kanter.

Behandlingen er prednisolon, evt. kombination med azathioprin. Ellers ciclosporin, dapson, infliximab (Remicade). Kirurgisk revision kontraindiceret, da risiko for progression I sygdommen (*patergifænomenet*)

Kapitel 9: Hudsymptomer ved interne sygdomme

Kløe

Kan ses i forbindelse med:

- Senil kløe
- Leversygdom (kolestase)
- Nyreinsufficiens (uræmisk kløe)
- Polycytæmi
- Lymfomer og anden cancer
- Thyroidealidelse

Symptomer i huden

- Morbus Paget – et rødt skællende skarpt afgrænset eksemlignende element omkring en mammapapil. Udtryk for et ductuskarcinom i mamma.
- Ved hyperlipidæmi:
    1. Eruptive xantomer i form af multiple små gullig papler, oftest på nates, skuldre og ekstremiteter
    2. Xanthelasmata – gullige plaques på øjenlåg

- Binyreinsufficiens – ↑ pigmentering af hud, tandkød og tunge pga. ↑ melanocytstimulerende hormon
- Thyroideasygdomme:
  - Tyreotoksikose – lyserød hud, palmart erytem og tendens til hyperhidrose
  - Myksødem – gullig hud, tendens til defluvium, asteatotisk eksem og prætibialt myksødem, dvs. infiltration pga. mucinaflejring i dermis
- Avitaminoser og mangelsyndromer:
  - A-vitaminmangel – abnorm tørhed af huden
  - B-vitaminmangel – pellagra, en lyslokaliseret hyperpigmenteret dermatitis med tørhed af læber, mundhule og glossitis
  - C-vitaminmangel – skørbug (karskørhed, punktformede blødninger, follikulær hyperkeratose og gingivitis)
  - D-vitaminmangel – rakitis
  - Zinkmangel – acrodermatitis enteropathica (erytematøse, skællende forandringer og evt. bulladannelse omkring legemsåbninger)

Hyperhidrose

Abnorm ↑ svedproduktion, lokaliseret i aksiller, fødder og hænder. Primær eller sekundær ved infektionssygdomme, tyreotoksikose, adipositas eller lymfom.

Behandling: injektion af botulinumtoksin i armhuler og evt. håndflader eller systemisk behandling med sedativa og antikolinergika.

Kapitel 10: Lichen Planus og Granulomatøse sygdomme

Lichen Planus (*kaldes også lichen ruber*)

En relativt almindelig stærkt kløende hudsygdom med typisk involvering af volarsiden af håndled, lænderegion, ankelområder, kindslimhinder og genitalia. Ses hyppigt i 30-60-årsalderen hos begge køn.

Sygdommen forårsages af et T-cellemedieret autoimmunt respons rettet mod keratinocytter, der udtrykker ændrede overfladeantigener i basalcellelaget i epidermis.

Årsager kan være:

- Virusinfektion f.eks. hepatitis C
- Kemisk påvirkning
- Lægemidler – myocrisin, antimalariamidler, thiazider, diuretika, ACE-hæmmere og β-blokkere

Karakteristisk hudbiopsi:

- Tæt båndformet T-lymfocytinfiltrat højt i dermis
- Basalcelledegeneration
- Akantose og hyperkeratose
- Savtak-lignende overgang mellem epidermis og dermis

Debut med stærkt kløende symmetriske små kantede rød-violette papler anordnet i grupper. Størrelse mm til 1 cm. Overfladen af paplerne ofte glat og skinnende med undertiden hvidgrå linjer på paplernes overflade (Wichams striae). Ældre elementer let skællende. Evt. udvikling til Lichen ruber hypertroficus på benene eller Lichen ruber linearis (Köbner fænomen). 30-70 % af tilfælde med forandringer i kindslimhinden i form af hvide striber i et netværk (netmelontegning) (i nogle tilfælde de eneste forandringer ved lichen planus). I nogle tilfælde smertefulde, eroderede elementer. På genitalier annulære elementer på vulva eller på glans penis. Ca. 10 % negleforandringer med abnorm længdestribning i neglepladen, i sjældne svære tilfælde negledystrofi. Ved opheling postinflammatorisk hyperpigmentering.

Differentialdiagnoser:

- Guttat psoriasis
- Atypisk pityriasis rosea
- Lichen simplex chronicus
- Likenoide medikamentelle eksantemer
- Sekundær syfilis

De fleste heler spontant i løbet af 1-2 år. Behandlingen ved generaliseret udbrud systemisk steroid, ellers potent lokalsteroid tilstrækkeligt, evt. under okklusion i perioder. Ved svære mundhuleerosioner systemisk immunsuppression med steroid, ciclosporin eller azathioprin. Ved svære tilfælde UVB og systemisk retinoid.

Sarkoidose

En systemsygdom, der viser sig ved hiluslymfeknudesvulst ved røntgenbillede, almen sygdomsfølelse med febrilia, vægttab og træthed. Involvering af øjne, CNS, nyrer, hjerte, knogle, muskler. 1/3 hudmanifestationer.

Histologi: epiteloidcellegranulomer med kæmpeceller uden tegn på nekrose.

På huden optræder i form af papler og plaques eller annulære og nodulære infiltrater. Karakteristisk velafgrænsede, brunrøde til violette, asymptomatiske infiltrater dækket af normal epidermis. Variation i antallet af elementer fra få til udbredte forandringer. Kan hos yngre debutere som erythema nodosum prætibialt ledsaget af bilateral hiluslymfeknudesvulst.

Differentialdiagnoser: granuloma annulare og lupus vulgaris

Kronisk godartede forløb med prognosen afhængig af systempåvirkning. MTX 15 mg/uge med god effekt på både kutan og systemisk sarkoidose. Hydroxychlorochinbehandling god effekt hos nogle. Systemisk steroid ved mere udbredt generaliseret sarkoidose.

Granuloma annulare

Uden kendt årsag, karakteriseret ved afgrænsede områder med granulomdannelse i dermis. Hyppigere hos yngre personer med en latent eller manifest diabetes mellitus.

De ses som afgrænsede evt. ringformede svagt rødviolette eller hudfarvede faste nodulære infiltrater lokaliseret over led og dækket af normal epidermis, let infiltrerede guirlandeformede erytemer. Også i en dissemineret form med store annulære plaques på ekstremiteter og truncus. Ingen subjektive symptomer.

Spontan bedring, men ofte hyppige recidiver. Ved mere udbredte former hydroxychlorokinbehandling

Kapitel 12: Fotobiologi, pigment og lysdermatoser

Nævi

I modermærker (nævi) er der en ophobning af prolifererende melanocytter. Antallet af dem stiger frem til 25-årsalderen, hvorefter det falder svagt. Man kan have op til 50 nævi med en størrelse på op til ca. 5 mm.

Man skelner mellem:

- *Junction-nævi* – ophobning af melanocytter i basallaget af epidermis. De har forskellige nuancer, makuløse eller let eleverede og ubehåret
- *Compund-nævi* – nævusceller i både epidermis og dermis. Kan være palpable. Kan have terminalhår
- *Intraderminale nævi* – nævusceller i dermis, pigmentdannelse ophørt. Oftest i ansigtet. Enten hudfarvet eller brun papel. Kan indeholde terminalhår
- *Gigant-badedragt-nævi* – kæmpestor og med alderen ujævnt puklet med hårvækst. Risiko for malignt melanom. Hel eller delvis excision og livslang solbeskyttelse.
- *Halonævi* – nævi med hvid zone omkring. Skyldes immunologisk reaktion og til sidst nævus forsvinder.

Efelider

Fregner pga. soleksponering, der består af en lokaliseret ↑ pigmentmængde i et hudområde med normalt melanocyttal. Ses hos folk med en lysfølsom hudtype.

Vitiligo

Skarpt afgrænsede uregelmæssige, depigmenterede maculae på en ellers normal hud. Kan også inddrage hår.

Sygdommen starter oftest i 20-30-årsalderen og fremprovokeres undertiden af et fysisk traume, solforbrænding, kirurgisk ar og på tryksteder. I de fleste tilfælde ses pigmenteret til øjenomgivelser, albuer, knæ, ankler og hænder. Melanocytterne forsvinder efter et par år og kan skyldes autoimmunitet.

Lidelsen ses ofte sammen med autoimmunitet over for gl. thyroidea, parietalceller i ventrikel og binyrebarken og har association til alopecia areata, diabetes mellitus og perniciøs anæmi.

Behandling er lokalsteroid gruppe III-IV eller tacrolimus i ca. 3 måneder. Andre muligheder er UVB eller dihydroxyacetonecreme (selvbruner). Hvis de hvide elementerne bliver for dominerende, kan affarvning af pigmenterede områder blive nødvendigt. Her bruges hydroquinoncreme. Huden skal solbeskyttes med faktor 15 for at forhindre forbrændingen.

Kapitel 13: Infektioner i huden

Impetigo – børnesår

Impetigo er en almindelig forekommende overfladiske bakteriel infektion, der hyppigst skyldes:

- Staphylococcus aureus – udskiller koagulase → indkapsling af infektion → bullae
- B-hæmolytiske streptokokker – udskiller streptokinase → nedbryder bindevævets grundsubstans → spreder sig hurtigt i vævet

Den udvikles i varme og ved fugt og smitter let. Lokalisationen er ansigtet, især ved næse og mundvige, ved øreflipper, hårbund, hænder og håndled og på truncus. Desuden ↑ risiko for impetigo ved bestående eksem, specielt ved atopisk dermatitis, hvor huden er koloniseret med Staphylococcus aureus.

Kløende eller ømme vesikler som hurtigt brister efterladende honninggule skorpe af størknet sekret (crustae). Impetigo kan også være bulløs, idet Staph. aureus udskiller et epidermolytisk toksin, der spalter huden, så der kommer overfladiske blærer, som let brister med dannelse af crustabelagte ulcera. Bullavæsken er grumset, ej purulent. Ingen almensymptomer eller feber. Evt. regional lymfeknude.

Diagnostik: klinik, bakteriedyrkning.

Vaskes med vand og sæbe. Ved milde tilfælde lokalmidler som klorhexidincreme 1 %, fusidinsalve eller mupiroxin salve. Ved udbredte forandringer systemisk antibiotikum f.eks. diclocil. Ved penicillinallergi erythromycin eller fucidin. Bandagering nedsætter risiko for spredning og smitte til andre personer.

Impetigo heler uden cikatricedannelse da basalcellelaget er intakt.

Ektyma er dyberegående impetigolignende forandringer (strækkende sig ned i dermis), oftest på benene eller i nakken ses som sår med omgivende ødem, hvor der under skorpen ses en dyb, purulent infektion. Samme bakterier. Ses hyppigt som følge af dårlig hygiejne eller svækket immunitet (narkomaner og alkoholiserede individer). Systemisk behandling med diclocil. Heler med cikatricedannelse.

Follikulitis

Det drejer sig om en purulent infektion i hårfollikel, kan være forårsaget af Staphylococcus aureus. Der ses follikulært anordnede pustler. Prædilektion til behårede områder, skægregionen hos yngre mænd. Behandlingen er samme som ved impetigo efter forudgående dyrkning (diclocil). Klorhexidin.

Furunkel eller absces er en perifollikulær betændelse udgået fra en inficeret hårfollikel, forårsaget af Staphylococcus aureus.

Behandling: incision og oprensning af såret. Ved recidiverende furunkler gennempodes patienten (fra næse, hud, perineum) og sættes i infektionsprofylakse med daglig vask af huden med klorhexidin opløsning (Mediscrub), klorhexidin gel til næsen og hygiejniske foranstaltninger i hjemmet (dgl. skift af undertøj og sengetøj, engangsvaskeklude og og grundig rengøring).

Erysipelas

Rosen. En hurtig progredierende infektion i dermis, forårsages af β-hæmolytiske streptokokker gruppe A. Streptokokkerne danner hyaloronidase og streptokinase, der nedbryder bindevævets grundsubstans hvilket medvirker til spredning af infektionen.

Karakteristiseret ved udtalt rødme, hævelse, varme og skarpt afgrænset lokaliseret til et ramte område, som ofte er crura, en ansigtshalvdel og sjældnere en hånd. Almen tilstand ofte påvirkede med hovedpine, evt. kvalme, opkastning og ↑ feber med kulderystelser. Smerter og ømhed og samtidig regional adenit. Tilstanden kan kompliceres med en mere dybgående infektion (nekrotiserende fasciitis).

Diagnostik: leukocytose og CRP-stigning. Podning

Differentialdiagnoser: herpes infektion.

Behandlingen er fenoxymetylpenicillin po eller iv. Indgangsport saneres for at forhindre recidiv (svamp, eksem, sår). Benet eleveres i initialfasen for at reducere ødem og smerter. Komprimerende bind ved oppegående stilling. Hurtig behandling nedsætter risikoen for komplikationer såsom lymfeødem og elephantiasis (elefantfødder).

Borreliose

En klinisk diagnose, der viser sig som en rød macula på krop eller ekstremitet, der langsomt over uger breder sig ringformet med central opheling. Den forårsages af Borrelia burgdorferi, der overføres af skovflåten Ixodes ricinus. Spirokæten har sit naturlige reservoir blandt små pattedyr. Skovflåten inficeres i larvestadiet, når den suger blod hos et inficeret dyr. Spirokæten opformeres i skovflåtens midttarm og transmitteres næste gang den suger blod.

Incidens er ca. 2000 tilfælde/år.

Når skovflåten er kommet over på et menneske, bevæger den sig til varme hudområder med tyndere hud, hvilket forklarer lokalisationen af erythema migrans. Overførslen af bakterier sker langsomt. Hvis en inficeret skovflåte suger blod i > 24 timer, stiger sandsynligheden for infektion.

1. stadium: varer dage til uger. Der ses ringformet element ved indstiksstedet. Infektionen spreder sig centrifugalt med tendens til central afblegning. Ingen eller ringe skældannelse og kløe. Påvirkning af almen tilstand med febrilia og regional lymfadenitis.

2. stadium: strækker sig dage til måneder. Udvikling af mono- eller oligoartrit, der ligner anden reaktiv artritis, myokarditis, migrerende erythema. Almene symptomer og varierende neurologiske symptomer. I sjældne tilfælde lymfocytoma benigna cutis, som viser sig ved blåviolette tumorlignende hudinfiltrater hyppigst lokaliseret på brystvorte eller øreflip (hos børn). I sjældne tilfælde lymfocytom.
3. stadium: efter måneder til år. Præget af acrodermatitis chronica atrophicans (en langsom udviklet asymmetrisk dermatit på en ekstremitet med vekslende misfarvninger fra svagt rødt til rødviolette og blåviolette områder, ødem og senere hudatrofi). Senere stivhed af huden og atrofi i lighed med de forandringer man ser ved sklerodermi. Kronisk reaktiv artritis eller kronisk encephalomyelitis med meget varierende symptomer (smerter og pareser).

Diagnostik: klinisk. Påvisning af IgM og IgG antistoffer mod borrelia burgdorferi i serum efter 6-8 uger.

Behandlingen er at fjerne skovflåten hurtigst muligt. Phenoxymethylpenicillin 1,5 MIE x 3 i 10 dage eller doxycyklin 100 mg x 2 i 10 dage.

Erythrasma

En overfladisk infektion med Corynebacterium minutissimum, hyppigst hos mænd i aksiller, femoralfolder med rød-brunlig skarpt afgrænset udslæt. Kan give maceration i tåinterstitser. Andre corynebacterielle infektioner er keratolysis plantaris sulcatum og trichomykose.

Diagnostiseres med Wood's light, hvor der ses koralrød fluorescens af det inficerede område forårsaget af porfyrin produceret af bakterien. Behandling: fusidin creme eller makrolid antibiotikum i 10 dage.

Virusinfektioner

Verruca vulgaris

Vorter er en af de almindeligste hudsygdomme, ses i alle aldre og forårsages af humant papillomvirus (HPV), som er et DNA-virus, der opformerer sig i keratinocytter. Nogle typer er knyttet til særlige hudområder som planta (HPV 1, 2, 4), andre til specielle former som plane vorter (HPV 2, 3, 10, 41). Nogle typer kan inducere dysplasi og cancer (HPV 16, 18). HPV smitter både ved direkte og indirekte kontakt.

Kan optræde i alle andre, hyppigst skolebørn med en prævalens på ca. 10-15 %. Den cellulære immunitet er afgørende for kroppens forsvar mod HPV-infektion. Immunsupprimerede patienter har således talrige vorter.

Det kliniske billede afhænger af lokalisation:

- Vorter på hænder er halvkugleformede og hyperkeratotiske
- Vorter på føddernes trædepude prominerer ikke over overfladen. Når den hyperkeratotiske hud fjernes, fremkommer der punktblødninger, der skyldes kapillærerne i dermispapillerne
- Vorter på ansigtet er plane (flade)

Differentialdiagnoser: ligtorne (Clavi), afgrænsede hyperkeratoser sv.t. trykstedet. Ved tangentiel beskæring af clavus ingen punktblødninger. Hudens linier viger ikke uden om clavus, som er typisk for verruca vulgaris.

De fleste vorter svinder af sig selv; ca. 50 % er svundet uden behandling efter 1 år og 70 % efter 2 år. For at udelukke smitte, bør vorterne behandles med Verucid eller lignende. Enkeltstående vorter kan fjernes ved curettage (afskrabning med skarp ske) i lokalanæstesi og efterfølgende el-koagulation af vortelejet. Dog risiko for recidiv og arvævsdannelse, især hvis det drejer sig om unge vorter indeholdende flest HPV-partikler. Frysebehandling med flydende kvælstof (N_2) er velegnet til vorter på hænderne. Ved behandlingsrefraktære vorter kan CO_2-laserbehandling og PDT anvendes.

Molluscum contagiosum

Vandvorter, der er forårsaget af epidermotropt Pox virus. Hyppigst hos børn, men kan ses som en seksuelt overført sygdom med elementer i genitalregionen. Antallet af læsioner sjældent > 30. Immunsupprimerede kan udvikle multiple mollusker. Inkubationstid: 2-7 uger.

Disse er hudfarvet 2-5 mm store, halvkugleformede med en glat perlemorsagtig skinnende overflade. Centralt findes en indtrækning og ud af denne kan der presses en grødet masse – det såkaldte *molluscumlegeme*, der består af nekrotiserede virusholdige epidermisceller. Infektionen kan fremkalde en eksemreaktion (mollusk-eksem) med kløe og sekundær bakteriel infektion.

Spontant svind i løbet af få måneder men kan bistå i flere år, men kan være behandlingskrævende pga. smittepotentiale. Cuttetage efter EMLA anæstesi eller frysning.

Herpes simplex

Herpes simplex er en hyppig akut virusinfektion med udbrud af grupper af ømme vesikler på inokulationsstedet på hud eller slimhinde. Smitsom ved direkte kontakt med inficeret individ.

Der er 2 typer:

- HSV-1 – inficerer oftest mund og læber. Kan også inficere de ydre kønsorganer
- HSV-2 – inficerer de ydre kønsorganer

Ca. 50 % smittes med HSV-1 inden pubertetsalderen. Inkubationstid: 4-5 dage

Virus formerer sig i epidermiscellerne, som henfalder, og der dannes vesikler i hud og slimhinde. Fra epidermis inficeres de sensoriske nerver, og gennem dem transporteres virus til de paravertebrale ganglier, hvor virus ligger i latent form. Herfra kan de reaktiveres af mange stimuli som lokale traumer eller sygdom med forbigående svækket immunitet f.eks. forkølelse. Virus transporteres herefter gennem nerverne tilbage til hudoverfladen (prædilektionsteder læber og genitalier) og inficerer på ny epidermiscellerne. Individet danner antistoffer og cellulær immunitet som begrænser replikationen af virus og fjerner dem fra huden igen. Virusudskillelsen er slut når alle elementer er skorpebelagte.

Klinik:

- *Herpes labialis* – læbeherpes eller følelsessår. Skyldes HSV-1. Primær infektion ofte i 1-5-årsalderen som herpetisk gingivostomatitis. Grupperede vesikler som brister og danner overfladiske smertefulde sår på læber og i mundslimhinden. Påvirket tilstand med feber og lymfadenit. Opheling efter ca. 2 uger.
- *Herpes genitalis* – overføres seksuelt. HSV-2 (60 %) og HSV-1 (40 %). Klinisk ej muligt at skelne mellem infektion forårsaget af HSV-2 eller HSV-1, men personer med HSV-2 har større risiko for recidiv end personer med HSV-1. Ses som talrige tætstillede vesikler som brister og efterlader overfladiske ulcerationer på genitalier eksterna. Ofte påvirket tilstand, feber, hævelse af de regionale lymfeknuder
- *Herpes panaritium* – en erhvervsbetinget hudsygdom hos tandlæger og hospitalspersonale, der smittes af et herpesudbrud hos patienten

Komplikationer:

- Erythema multiforme efter 1-2 uger efter udbrud
- Post-herpetiske neuralgiforme smerter pga. ganglionitis ved udbrud, hos nogen en permanent tilstand
- Eczema herpeticum – en dissemineret herpesinfektion hos atopisk dermatit-patienter, hvor der pludselig udvikler talrige tætstillede ømme sviende og væskende erosioner i ansigtet eller på krop.

Diagnostik: påvisning af HSV-antigen i skrab fra bunden af en vesikel (ELISA).

Ved lette tilfælde ingen behandling. Ved svære tilfælde po eller iv aciclovir eller andet antiviralt middel (valaciclovir eller famaciclovir)

Herpes zoster (helvedesild)

En relativt almindelig Varicella-Zoster-Virus-infektion. Skoldkopper i barndommen er primærinfektion, og herpes zoster repræsenterer en reaktivering af VZV. Den cellulære immunitet er vigtig i kontrollen af herpes zoster, hvor uden ↑ risiko for morbiditeten.

Incidens: ca. 3-4 tilfælde/1000/år. Ses i alle aldre, men hyppigt de ældre.

I modsætningen herpes simplex får man herpes zoster kun en gang. Dråbesmitte. I forbindelse med skoldkoppeviræmien inficeres de sensoriske nerver, og virus transporteres til de paravertebrale ganglier som ved herpes simplex. Herfra kan virus reaktiveres i forbindelse med interkurrent sygdom.

Sygdommen debuterer med almensymptomer med let feber, kløe og brændende smerter i det angrebne nervesegment. Der ses halvsidige vesiko-pustuløse grupperede elementer på erythematøs baggrund i ansigt, på krop (torakale nervers forsyningsområde) eller ekstremiteterne (svarende til et dermatom). Hos 20 % zoster oftalmicus (sv.t. til 1. trigeminus gren) hvor der er risiko for cornea-affektion og i svære tilfælde cornea-ulceration med tab af syn på det pågældende øje. Smerter er hyppigere hos ældre individer. Jo ældre patienten er, desto voldsomme smerter. Vesikelindholdet i begyndelsen serøst, men bliver senere purulent eller hæmoragisk. Vesiklerne tørrer ind og efterlader skorper, som falder af i løbet af 1-3 uger, og kan efterlade arvævsdannelse hos 2/3.

Komplikationer:

- Post-herpetisk neuralgi er skærende jagende smerter i det angrebne område > 1 måned efter udbruddet.
- Keratitis – specielt ved affektion af n. nasociliaris med udbrud på næsetippen
- Pareser (facialis, sjældnere ekstremitetsparalyse) hvis infektion breder sig fra det sensoriske ganglion til den motoriske del
- Dissemineret kutan infektion (spredning udover 1-2 dermatomer). Immundefekte. HIV
- Pneumonitis

I lette tilfælde lokalbehandling med zinkkrystelblanding og smertebehandling. Systemisk behandling med aciclovir, valaciclovir eller famaciclovir po i 7 dage. Behandlingen bør initieres senest 72 timer efter start af udbrud. Ved zoster oftalmicus aciclovir øjensalve og profylaktisk antibakteriel middel f.eks. fusidin. Ved neuralgiforme smerter Gabapentin i kombination med tricyclisk antidepressivum evt. valproat.

Svampeinfektioner

Overfladiske svampeinfektioner optræder i alle aldre. Den stigende incidens er en følge af ↑ levealder, anvendelse af bredspektrede antibiotika, ↑ hyppighed af diabetes, perifer arteriosklerose og tilstande med ↓ immunforsvar. De angriber hud, hår, negle og slimhinder og forårsages overvejende af 2 grupper:

- Dermatofytter
- Gærsvampe

Dermatofytter er en særlig gruppe myceliedannende skimmelsvampe, der kan invadere keratinholdigt væv som hud, hår og negle. Trichophyton-arter angriber hud, hår og negle, Microsporum-arter hud og hår og Epidermofyton floccosum hud og negle.

Dermatofytterne inddeles i de antropofile, de zoofile og de geofile svampe. De antropofile svampe har mennesket som naturligt vært og smitter ved indirekte kontakt mellem mennesker, oftest via badeværelser og omklædningsrum. Indgangsporten er enten fødder eller lyskeregion. Infektioner med zoofile svampe ses især hos børn og personer der professionelt arbejder med dyr. De udgør ca. 10 % af svampeinfektionerne.
Den sidste gruppe udgøres af de geofile dermatofytter, kan overføres via jord og planter. Sjældent i DK.

Dermatofytter smitter via sporer (antrokonidier) dannet ved knopskydning fra hyfer. De spreder sig i stratum corneum ved hjælp af keratolytiske enzymer og giver anledning til inflammatoriske reaktioner. Der kommer en papel, der breder sig centrifugalt samtidig med at der sker central opheling og spontan forløbet er 2-3 måneder for førstegangsinfektion. Dette medfører en vis immunitet og forløbet ved reinfektion er kortere.

De vigtige immunologiske beskyttelsesfaktorer mod dermatofytter:

- T-cellemedieret, cellulære immunrespons
- Fagocytose
- Komplementfunktion

De ikke-immunologiske beskyttelsesfaktorer mod dermatofytter:

- Epidermis integritet og væksthastighed
- Mykostatiske fedtsyrer i hudens lipidkappe
- Genetiske faktorer

Zoofile dermatofytoser har ofte et mere akut inflammatorisk spontant helende forløb, mens de antropofile dermatofytoser har et mindre inflammatorisk forløb med tendens til recidiv og kronisk infektion.

Den hyppigste svampeinfektion er fodsvamp (dermatophytosis pedis), forekommer hyppigst hos unge mænd. Der er 2 kliniske varianter. Den hyppigste form er infektion med T. mentagrophytes lokaliseret til laterale tåinterstitser (athlete's foot), hvor der er maceration og afskalning samt i perioder opblussen med kløe, rødme og evt. vesikeldannelse, der kan strække sig lidt ned i fodsålen eller op på fodryggen. Den anden variant er forårsaget af T-rubrum (mokkasinsvamp) og viser sig som diffus, svag rødme og accentuering af hudfurer i begge plantae. Der kan være lignende forandringer i den ene eller begge hænder. Ved længerevarende infektion ses keratotiske forandringer. Ved affektion af negle ses fortykkelse af neglepladen, misfarvning, onykolyse og sivmarvstegning. Der ses infektion fra den frie neglekants under- eller lateralside. Kan blive dystrofisk. Udover kosmetiske gener er der ømhed og trykgener fra fodtøj. Hvis neglevoldene røde, ømme og opsvulmede → kandiodose.

Andre steder i kroppen:

- *Dermatophytid* – en immunologisk betinget eksemlignende reaktion forårsaget af en dermatophytinfektion andetsteds på kroppen. Et klassisk eksempel er akut vesikulært eksem på hænder udløst af en inflammeret fodsvamp.
- *Keroin Celsi* – en voldsom betændelsesreaktion i hårbunden med fremkomst af store, røde, ømme pusfyldte byldeagtige elementer samt løse og afknækkede hår, der efter opheling efterlader blivende ar og manglende hårvækst sv.t. de afficerede områder. Næsten udelukkende hos børn og skyldes Mikrosporum canis og Trichophyton verrucosum.
- *Dermatophytosis corporis* – klassisk ringorm der viser sig som velafgrænsede, røde, skællende, infiltrerede elementer, som breder sig centrifugalt under central opheling. Skældannelse i randen samt evt. vesikopustler. Polycykliske figurer, de flyder sammen til landkortagtige plamager.
- *Dermatophytosis genitofemoralis* – svampeinfektion i ingvinalregionen. Hvis alene affektion, skyldes det Epidermophyton floccosum. Hvis samtidig infektion på fødder og hænder, skyldes det Trichophyton rubrum.

Differentialdiagnoser:

- Primær medaljon ved pityriasis rosea
- Nummulat psoriasis
- Invers psoriasis – symmetrisk fordelt
- Nummulat eksem – mere symmetrisk, mere jævn infiltration og uden perifer aktiv skældannelse

- Erythrasma – ligner epidermofyti i ingven
- Bakteriel infektion i hårbunden – ved Kerion Celsi
- Seboroisk dermatitis – giver ikke knækkede og løse hår
- Dermatitis plantaris sicca – ingen affektion af tåinterstitser
- Keratotisk eksem
- Psoriasis i håndflader

Gærsvampene omfatter Candida-arter og Malassezia furfur.

Candida albicans er den hyppigste gærsvamp og optræder saprofytært som en del af den normale flora på slimhinder. Når den bliver patogen, danner den hyfer, ses ved mikroskopi. Prædisponerende faktorer ved infektion omfatter varme, fugt, maceration, diabetes mellitus, adipositas, graviditet, dårlig hygiejne, vådt arbejde og behandling med immunosuppressvia og bredsprektrede antibiotika. Huden fremtræder kraftig rød og væskende med små hvide pustler i randen. Ses ofte i bleregionen hos spædbørn. Slimhindeinfektionerne (kandidose) er karakteriseret ved svie, ømhed, flødeagtige belægninger, pletvis eller delvist sammenflydende belægninger, på en rød inflammeret slimhinde. Ved symptomer og spisebesvær, behandles den med nystatinmikstur.

Malassezia furfur, også kaldet Pityrosporum ovale eller orbiculare, er en lipofil gærsvamp forekommede i den normale hudflora, især i de seboroiske områder i hårbund, ansigt, bryst og ryg. Her ses også hyfer ved mikroskopi. Kan forårsage *pityriasis versicolor* og *pityrosporum follikulitis*. Pityriasis versicolor er påvirkning af pigmentering, der skyldes et enzym, der påvirker melaninsyntesen. Pletterne fremtræder tydeligst om sommeren, lysere end den omgivende hud, men om vinteren er pletterne gulbrune. Ved afskrabning ses høvlspånlignende skæl. Kan forveksles med vitiligo. Pityrosporum follikulitis er ofte stærkt kløende monomorft follikulært papuløst udslæt i det seboriske områder. Meget vanskelig at behandle.

Behandlingen for dermatofytoser og gærsvampe er imidazolderivaterne, der er fungistatiske og til lokal anvendelse. Ketoconazol er et andet azolderivat, der også anvendes systemisk eller som shampoo (Ketoconazil shampoo (x 1 dgl. i 5 dage). Terbinafin er et allylaminderivat til både lokal og systemisk anvendelse. Andre muligheder for lokalbehandling er præparater indeholdende amorolfin eller ciclopirox/ciclopiroxolamin. Behandlingen udstrækkes til 1-2 uger efter klinisk opheling.
Systemisk behandling med itraconazol og terbinafin (især ved dermatofytter) er effektive ved behandling i kortere tid, fordi aktive metabolitter opkoncentreres i keratinet og udøver den antimykotiske effekt der. Fluconazol er ligesom itraconazol et bredspektrede triazol til systemisk anvendelse, især til kandidose.
Svampe på huden behandles i få uger, mens svampe på neglen behandles i flere måneder.

Parasitære lidelser

Lus (Pediculosis)

Hovedlus (Pediculosis capitis) spreder sig ved hoved-til-hoved kontakt. Overførsel kan også ske ved at bytte hårbørster, hue og halstørklæde. De er ca. 3-4 mm store gråbrunt insekter, sidder ved hovedhårene og

deres pæreformede æg er fastsiddende på håret, de største antal i nakkehårene. De giver intens kløe i hårbunden. Ekskoriationer kan blive sekundært bakterielt inficerede (impetigo).

Behandling er permethrin eller malathion shampoo gerne suppleret med tættekam dgl. Behandlingen gentages efter 1 uge. Risiko for resistensudvikling.

Fladlusene (Pediculosis pubis) trives bedst i varme og fugtige omgivelser som genitalier og aksiller. Disse er 1-2 mm store gulligsorte med karakteriske store kløer, der kan gribe om håret De findes ved roden af pubeshårene og æggene er fastsiddende på håret. Ved deres bid fremkommer blålige pletter og kraftig kløe. Kan findes også på andre behårede områder på huden (Morpioner) f.eks. hos børn svarende til øjenvipper. Giver kløe.

Behandlingen er malathion eller permethrin shampoo. Vaselin dgl. til vipperne.

Scabies (fnat)

Sarcoptes scabiei er en 0,2-0,5 mm stor mide. Hunmiden er meget større end hanmiden. Hunmiden graver karakteristiske gange i den øverste del af epidermis, hvor den lægger æg.

Symptomer er intens natlig kløe på krop og ekstremiteter ca. 2-3 uger efter smitten, forårsages af en immunologisk reaktion mod æg og mider. Patienten fremviser et karakteristisk symmetrisk eksemlignende udslæt med forkradsede områder (ekskoriationer) på truncus. Hos småbørn ses papler sv.t. plantae og fodrand. Papuløs, eksematøs reaktion er en type IV reaktion på de mider 2-3 uger efter smitte.

Komplikationer:

- Scabies hos meget svækkede personer (ældre, immunsupprimerede) kan udvikle sig atypisk på grund af manglende immunologisk respons og meget beskeden kløe
- Tør og skællende hud med myriader af mider i skorper og skæl. Denne variant er meget smitsom og giver oftest årsag til epidemier hos plejepersonale.

Behandling: 5 % permethrin creme, som indgnides omhyggeligt over hele hudoverfladen fra kæberand og nedefter. Børn < 3 år behandles også i ansigt og hårbund. Hudkløen kan persistere i flere uger efter sufficient behandling. De nærmeste familiemedlemmer skal også behandles pga. smittefare.

Kapitel 14: Autoimmune hudsygdomme og bindevævssygdomme

Pemphigus

En sjælden autoimmun bulløs hudsygdom med antistoffer over for keratinocytoverfladeglykoproteiner, hvilket medfører intraepidermal bulladannelse. Den debuterer i ca. 40-60-årsalderen.

Den involverer ikke sjældent mundhulen eller genitalslimhinden. Der udvikles slappe bullae med serøs væske på normalt udseende hud og slimhinder svarende til de steder hvor der er immunglobulin-(IgG)-

aflejringen intercellulært på keratinocytoverfladen. Blærerne kan briste let (*Nikolsky's tegn*) og efterlade eroderede, smertende områder. Hvis blæretaget er tykt, er det muligt at flytte blærerne i huden ved tryk på blæren fra siden (*positiv blæresprednings test*).

Differentialdiagnoser: bulløs pemfigoid, bulløs impetigo og medikamentelle reaktioner.

Behandles med højdosis systemisk steroid (op til 100 mg dgl.), kombineret med andre immunosuppressiva (azathioprin) for at holde steroiddosis så lav som mulig. Uden behandling er sygdommen dødelig.

Bulløs pemfigoid

Det drejer sig om en autoimmun sygdom med autoantistoffer mod basalmembrankomponenter. Den ses fortrinsvist hos mennesker > 65 år.

Symptomer: udtalt kløe medførende kradssår og urticarialignende erythem i en tidlig fase, *præ-bulløs fase*. Erytematøse plamager og spændte sub-epidermale bullae (histologi: med eosinofile granulocytter) på kroppen og ekstremiteter på både uinflammeret og inflammeret baggrund. Immunglobulin-(IgG)-aflejringen svarende til den dermo-epidermale overgang. Positiv blæresprednings test.

Andre pemfigoid varianter:

- *Benign slimhinde pemfigoid* – rammer slimhinder i øjne (kan være synstruende), cavum oris og/eller genitalt
- *Herpes gestationis* – optræder hos gravide i 2 og 3 trimester. Svinder efter fødslen, men recidiverer i efterfølgende graviditeter.

Differentialdiagnoser: pemphigus, dermatitis herpetiformis og undertiden erythema multiforme.

Behandlingen består i milde tilfælde af gruppe III-IV-steroid lokalt. I svære tilfælde anvendes systemisk steroid i doser på 25-50 mg, evt. suppleret med immunosuppresiva f.eks. azathioprin. Behandlingen skal ofte gives i 1-2 år, og behandlingen aftrappes langsomt og gradvist afhængig af sygdomsaktiviteten.

Dermatitis herpetiformis

Sjælden intenst kløende papulovesikuløs lidelse, undertiden med subepidermale bullae grupperede på lænd, skuldre og ekstensorsider med symmetrisk udbredning. Der er granulær aflejring af IgA ved den dermo-epidermale overgang svarende til papiltoppene. Granulocytter i papillerne.

Ses hyppigere hos mænd end kvinder, debut omkring 20-55-årsalderen.

Lidelsen er også associeret med glutenoverfølsomhed førende til enteropatisk cøliaki.

Behandling består i lokalsteroid, dapson (kan fremkalde hæmolytisk anæmi og hypersensitivitets syndrom (DRESS)) og glutenfri diæt.

Benign familiær pemfigus (Hailey-Hailey sygdom)
Det drejer sig om en sjælden arvelig lidelse med debut i en tidlig voksen-alder. Der er recidiverende superficielle vesikler og bullae i de intertriginøse områder (femoralfolder, aksiller, hals). Diagnosen stilles på baggrund af histologi som viser intraepidermale spaltedannelse og akantolyse. Her er ingen immunglobulinaflejringer.
Behandlingen er kombinationskortikosteroid og antibiotikum

Lupus erythematosus (LE)

De 3 hyppigste former af LE:

- *Diskoid lupus erythematosus* der alene sidder i huden. En autoimmun hudsygdom, der fremprovokeres af sollys. 90 % kvinder, 20-40 år. Hudelementerne ses hyppigst i ansigtet, på ørerne, i hårbunden og på hænderne, ikke symmetriske. Sjældent på kroppen og ben. De består af røde plaques, der er velafgrænsede med fine, fastsiddende skæl pga. follikulære horntappe. Elementerne er få mm til flere cm. Disse heler med ar centralt, og der ses atrofi og depression af læsionen med eleveret randzone, teleangiektasier og hypopigmentering. I hårbunden kan ses pletvis alopeci pga. cikatricedannelse.
  35 % af patienter har antinukleære faktorer (ANA) og anti-DNA.
  Histologi: hydrop basalcelledegeneration, fortykket basalmembran, follikulær pløkdannelse, affladiget epidermis med hyperkeratose, lymfocytinfiltrat.
  Immunfluorescens undersøgelse viser aflejring af IgG og IgM langs den dermo-epidermale overgang.
  Differentialdiagnoser: aktinisk keratose, psoriasis og non-melanom hudcancer.
  Behandlingen er lokalt med gruppe IV-steroid og solfaktorcremer som beskyttelse mod UVB og UVA (faktor > 20). Kan suppleres med antimalariamidlet hydroxychloroquin eller azathioprin ved manglende effekt. Prednisolon i kortere perioder.

- *Subakut kutan lupus erythematosus* med udbredte hudlæsioner og muskel- og ledsymptomer. Rammer 10 % af LE og viser sig som symmetrisk udbredte, annulære og circinate, velafgrænsede, skællende erytematøse elementer i ansigtet, primært på lysudsatte steder (nakke, krop og øvre del af arme). Kan undertiden give led- og muskelsmerter. Udslættet opheler uden cikatricedannelse eller pigmentforstyrrelser. Kan være medikamentelt udløst (thiazider, hydralazin, prokainamid, anti-TNF, simvastatin, lamicil).
  Diagnosen baseres på histologi og påvisning af ANA (anti-SSA eller anti-SSB antistoffer).
  Behandlingen er gruppe III-IV-steroid og UBV og UVA-beskyttende solcremer, evt. suppleret med antimalariamidler (hydroxychloroquin) eller isotretinoin, der kan få sygdommen til at gå i ro.

- *Systemisk lupus erythematosus*, der involverer mange organer. Relateret til soludsættelse (36 %) og infektioner og kan provokeres af lægemidler såsom antiepileptika, antihypertensiva og systemiske svampemidler. Det kliniske billede starter hyppigt med erythem og fin afskalning af sommerfugleområdet (kinder og næse) (80 %). Blepharoconjunctivitis. Tendens til ødem, urtikariel vasculitis, Raynauds fænomen (35 %), livedo reticularis, panniculitis og stomatitis. Artralgier og ledhævelser og

almensymptomer i form af feber, vægttab, anæmi samt nephritis, pleuritis, pericarditis, hepatitis og CNS-symptomer. Negleforandringer.
Blodprøver viser ↑ SR, leukopeni, trombocytopeni, hæmolytisk anæmi, hypergammaglobulinæmi, positiv ANA (95 %) og anti-DNA, falsk positiv WR, antifosfolipidantistof med tromboserisiko og proteinuri.

4 kriterier til systemisk lupus erythematosus:

1. Facialt erytem
2. Diskoid LE
3. Lysoverfølsomhed
4. Stomatitis
5. Non-erosiv artrit
6. Serositis (pleuritis, pericarditis)
7. Nefropati
8. CNS symptomer (psykose, kramper)
9. Hæmolytisk anæmi, leukopeni, lymfopeni eller trombocytopeni
10. Anti-DNA antistof eller falsk positiv WR
11. Antinukleære antistoffer

Differentialdiagnoser: rosacea, polymorft lysudslæt og seboroisk dermatitis.
Behandlingen er systemisk steroid og cytostatika i lav dosis, evt. kombineret med antimalariamidler. Beskyttelse med solcreme indeholdende UVB- og UVA-absorbere. Ved milde tilfælde gruppe III-steroid.

Sklerodermi

Forekommer hos hyppigere hos kvinder mellem 20-50 år. Den findes i 2 former:

- *Lokal sklerodermi* – også kaldet *morfea*. Inddrager kun huden. Den viser sig med fibrotiske plaques med cikatricielle blege skinnende centre og en aktiv rød-violet randzone. Affektionen føles hårdt og fast, og der kan komme atrofi af området inddragende fedt, muskulatur og knogler. F.eks. kan det ses som en liniær impression (sabelhug – en *coup de sabre*). Enkelt eller mange elementer få mm til mange cm. Histologi: T-lymfocytinfiltration i bindevævet i dermis med ødem og opsplitning af kollagen fibriller, der erstattes af et kompakt, homogent, cellefattigt kollagenvæv omfattende corium og subcutis med ↓ karforsyning. Epidermis er normal eller atrofisk. Atrofien kan medinddrage svedkirtler og hårfollikler. Sygdommen heler spontant med ardannelse og evt. postinflammatorisk hyperpigmentering.
  Behandlingen er lokalsteroid gruppe III-IV, evt. under okklusion. Calcipotriol og UVA stråling. I svære tilfælde: prednisolon og MTX

- *Systemisk sklerodermi* – incidens 2-10 per million. Kvinder ramt hyppigere end mænd (K:M = 3-6:1) omkring 40-årsalderen. En sklerosering med atrofi af bindevævet i alle organsystemer. Raynauds fænomen, hvor fingre og tæer bliver hvide, og smertende ved udsættelse for kulde. Det fører til ødem og

stivhed samt afsmalning af pulpae med sår og kontrakturer af fingerled (klohånd). De normale hudfurer afflades, og huden kan ikke foldes. Maskeagtigt ansigtet med forsnævret mund og teleangiektasier. Stivheden i huden kan påvirke vejrtrækning sammen med lungefibrose. Fibrosen af oesophagus fører til opløb af syre i liggende stilling og pyrosis. Involvering af tarmen kan give malabsorption. Nyreinvolvering med proteinuri kan føre til nyreinsufficiens – uræmi. De beskrevne forandringer fører samlet til diagnosen CREST-syndrom (kalcinose, Raynauds fænomen, oesophagusaffektion, sklerodaktyli, teleangiektasier) Evt. antinukleære faktorer (anticentromer-antistoffer (afgrænset kutan SS) og Scl 70 (ved diffus kutan SS)). Evt. 95 % ANA pos.

Diagnostiske kriterier:

1. Proximal sklerose (fingre, perioralt)

Eller 2 af minor kriterier:

1. Sklerodaktyli – tilspidsede sklerotiske fingre
2. Forsænkede cikatriser/ar på fingerspidser
3. Bilateral basal lungefibrose

Behandlingen er systemisk steroid, MTX og UVA. Ved lunge-involvering cyklofosfamid. Øvrige behandlinger retter sig mod symptomer fra de afficerede organer.

Lichen sclerosus et atrophicus

Hyppigere hos kvinder end mænd (6:1), i alle aldre inkl. børn, dog mest i midalderende.

Optræder primært på genitalier eksterna, men kan ses andre steder på kroppen. Inflammation på dermale papiller (autoantistoffer mod matrixprotein (EMP-1). Hvide leukoplaki lignende flade plaques (porcelænfarvet), kan ligne morfea. Epidermis er tynd (atrofisk), stiv evt. med fissurer og blødning (purpura). Ubehandlet udvikles fibrose resulterende i phimosis (mænd) eller vaginalstenosering (kvinder). Hos kvinder dyspareuni. ↑ risiko for planocellulært carcinom.

Behandlingen er lokalsteroid gruppe III-IV dgl. i 6 uger, herefter aftrapning og evt. vedligeholdelses-behandling x 2-3 pr. uge. Calcineurininhibitorer, synechibrydning og carcinomkontrol.

Dermatomyositis

En sjælden autoimmun sygdom bestående af en dermatit- og en myositkomponent. Incidens: 5-10 tilfælde/millioner. Både børn og voksne, hyppiger kvinder, mellem 40 og 60 år.

Starter med feber, træthed og proximal muskelsvækkelse. Hudsymptomerne er rød-violet periorbitalt ødem, teleangiektasier, rød-violet udslæt på knoer (Gottrons papler), håndrygge, albuer og periungual rødme forårsaget af dilaterede kapillærer. Muskelsvækkelsen rammer især proximale muskler i arme der atrofierer og smerter. Evt. synke-, tale- og åndedrætsbesvær.

Kan hos voksne være markør på intern malignitet (15-34 %). Kan komme både før (40 %), sammen med (26 %) og efter (34 %) canceren. Hyppigst cancerformer: brystcancer, lungecancer og ovariecancer.
ANA positivitet (> 50 %). Abnormt EMG. ↑ kreatin-kinase. De kutane histologiske forandringer kan ikke skelnes fra LE.

Behandlingen er systemisk steroid, evt. kombineret med cytostatika. Hudforandringerne behandles med antimalariamidler. Fysioterapi er vigtig. Fjernelse eller behandling af malignitet medfører bedring.

Kapitel 15: Hudtumorer

Benigne tumorer:

- Verruca seborrhoica (seborisk keratose)
- Keratoakantom
- Skin tags
- Keloid
- Dermatofibrom (histiocytom)
- Pyogent granulom
- Hæmangiom
- Nævus flammeus
- Melanocytært nævus
- Benignt lymfocytom

Præmaligne tumorer

- Aktinisk keratose
- Mb. Bowen
- Queyrat erytroplasi
- Lentigo maligna – et langsomt voksende uregelmæssigt pigmenteret element, ofte lokaliseret i ansigtet hos ældre personer. Der er cellulær atypi, og der er potentiale for udvikling af malignt melanom. Ses oftere hos ældre over 80 år med hudtype I-II.

Maligne tumorer:

- Basalcelle carcinom
- Planocellulært carcinom
- Malignt melanom
- Mycosis fungoides
- Mb. Paget

Epidermalt deriverede tumorer

Seboroiske keratoser

En benign proliferation af umodne keratinocytter og melanocytter. Disse er fladeformede eller papilomatøse, pigmenterede (gulligbrune til sorte), velafgrænsede elementer. Seboroiske keratoser optræder solitært eller

multipelt på seboroiske områder på overkrop og i ansigt. De har en autosomal arvegang og er lejlighedsvis associeret med kløe. Antallet tiltager med alderen, derfor ses hyppigere hos ældre individer.
Behandlingen består i kryoterapi eller curettage, evt. med elektrokoagulation.

Keratoakantom

En solitært hurtigtvoksende (få uger), halvkugleformet, hudfarvet tumor på soludsatte områder. Den er hård, rund, velafgrænset nodulær med en voldformet rand og en central indtrækning med en crusta.
Histologisk benign proliferation af keratinocytter udgået fra stratum spinosum. Kan indeholde forandringer, der ligner ↑ differentieret planocellulært karcinom.
Kan forsvinde spontant i løbet af nogle måneder. Ellers behandles med curettage eller excision.

Epidermoid cyste - aterom

Dannes udfra hårsækkenes epitel. Ses hyppigt hos en yngre voksen og ses som komplikation til profund akne. Kuppelformet øm spændt cystisk tumor lokaliseret til dermis.
Behandling: ekscision eller incision og curretage.

Skin tags

Acrocordon. Små stilkede hudfarvede elementer (bindevævstappe), hyppigt hos ældre personer.
Disse optræder på halsen, aksciller og femoralfolderne, specielt hos adipøse. Hyperinsulionæmi kan være af ætiologisk betydning for den benigne proliferation af keratocytterne.
Behandles med simpel afklipning med krum saks.

Dermalt deriverede tumorer

Keloid – hypertrofiske ar

Man kan være arveligt disponeret for at få hypertrofiske ar efter traumer, kirurgiske indgreb eller forbrændinger. Hypertrofien består i ↑ kollagendannelse i det traumatiserede område alene. Hvis der kommer inflammation, hypersensitivitet eller smerter, og vokser tumor ud over traumets grænser, er der tale om et keloid. Keloid skyldes abnorm proliferation af fibroblaster og arvævsdannelse. Kan være associeret med smerter og hypersensitivtet.
Behandlingen består i intralæsional injektion af steroid evt. i kombination med frysning.

Dermatofibrom – histiocytom

En hyppig solitær tumor hos voksne, lokaliseret på ekstremiteterne. Årsag kan være traumer eller insektstik.
Der sker en benign proliferation af fibroblaster og histiocytære celler. Tumor ses som 0,5-1 cm stor fast, rund til oval, blegbrunlig til gulligbleg. Perifert mørkere. Behandling er fjernelse med ekscision.

Karderiverede tumorer

Teleangiektasier

Disse er permanent dilaterede, lyserøde blodkar, synlige gennem huden. Kan være primært eller sekundære efter rosacea, sklerodermi, LE og kronisk solpåvirkning samt efter røntgenterapi og behandling med potente steroider i lang tid. Disse kan behandles med laser eller elektrokoagulation.

Hæmangiom

Et hæmangiom – *jordbærmærke* – er medfødt eller inden for de første levemåneder hos 1-3 %. Disse vokser gennem ca. et år for derefter at regrediere over flere år.

Hæmagiomer er nævoid proliferation af angioblastik mesenkym. Højrød, lobuleret, blød og fremhvælvende. Kavernøse hæmangiomer er særligt dybe med uregelmæssige abnorme kar.

De fleste hæmangiomer regredierer spontant, og behandling er kun indiceret når de giver problemer omkring legemsåbninger, ved ulceration og ved store tumorer, der kan påvirke kredsløbet.

Maligne hudtumorer

Basocellulært karcinom (basalcellekræft, basaliom)

Basaliom er den almindeligste maligne hudtumorer, og der diagnosticeres i DK omkring 12.000 tilfælde årligt, overvejende hos midalderen og ældre individer i lyseksponerede områder.

Tumor er biologisk benign, idet den vokser lokalt og først bliver invasiv efter års vækst. Den metastaserer (næsten) aldrig. 30 % af patienterne får multiple tumorer. Hovedårsagen er ekstensiv og langvarig soleksponering. Tumor er typisk nodulær med perlemorskinnende papler og tydelige teleangiektasier. Superficielt spredende basaliomer er flade erytematøse med trådlignende skarp afgrænsning. Den kan også være morfeaformt eller pigmenteret.

Behandlingen er curettage med elektrokoagulation, kirurgi, imiquimod, fotodynamisk terapi eller røntgen.

Aktinisk keratose

Fremkaldes af sol og ses hos lysfølsomme personer fra 40-årsalderen. Dysplasi af intraepitialt lejede keratinocytter og er første trin i udviklingen af planocellulært karcinom. Disse ses som let skællende, rødlige ru elementer på erythematøse baggrund. Når man stryger forsigtigt over huden, føles elementerne som sandpapir. Op til 10 % af tilfældene udvikler sig til planocellulært karcinom ifølge lærebogen, noget overdrevet da i virkeligheden kun få tilfælde ifølge underviseren. Multiple aktiniske keratoser ses hos mange organtransplanterede immunsupprimerede patienter.

Behandling: curretage, frysning, fotodynamisk terapi eller imiquimod creme (Aldara)

Morbus Bowen

Planocellulært carcinoma in situ i epidermis. Atypiske svært dysplastiske celler udgået fra stratum spinosum. Disse består klinisk af et brunligrødt, sparsomt infiltreret og let skællende plaque og ses på soleksponerede områder samt hos immunosupprimerede personer. Den vokser langsomt, men kan transformere til planocellulært carcinom i sjældne tilfælde. *Queryats erytroplasi* er histologisk identisk med mb. Bowen, men lokaliseret på genitalslimhinden med skarpt afgrænset, rødligt, glat skinnende plaque.

Behandling: curretage, frysning, fotodynamisk terapi eller imiquimod creme.

Planocellulært karcinom

Anses for at være forårsaget af den kumulative UV-dosis, en person har modtaget gennem livet, og tumor findes derfor oftest på de soleksponerede områder. Røntgenstråling og PUVA-behandling er risikofaktorer.

Der er ca. 1200 tilfælde årligt i Danmark, og debuterer ved ca. 65-årsalderen. Sygdommen hænger sammen med en mutation i genet for celleproteinet p53, hvilket fører til manglende evne til apoptose.
Tumor vokser hurtigt invasivt som en ulcererende eller nodulær tumor. I 2-5 % af tilfældene sker der metastasering til regionale lymfeknuder, hyppigst når det findes på genitalier og prolabiet, hvor tumor i starten præsenterer sig som en aktinisk cheilitis med kronisk sårdannelse og afskalning (ses som gul skorpe på læben).
Behandling: excision eller røntgenbehandling. Reduktion af soludsættelse og begrænset brug af PUVA.

Malignt melanom (modermærkekræft)

Malignt melanom er en tumor opstået i epidermale melanocytter. Ca. 1000-1500 tilfælde årligt i DK, hyppigt hos kvinder (x 1,4). Relateret til solforbrænding i barndommen, antallet af nævi og familiær forekomst af modermærker. Desuden rødhåret, blåøjet, hudtype I.
Tumor er oftest > 6 mm i diameter, pigmenteret, makulær eller nodulær evt. ulcereret.
Subjektive symptomer fra det suspekte nævus er uro, vækst, farveændring og blødning. Objektive tegn på mulig malignitet er asymmetri, uregelmæssig kant, vekslende pigmentering, ulceration og væksttendens.
Tykkelsen af melanomet er afgørende for overlevelsen. Der er en 5-årsoverlevelse på 95 %, hvis tumor er < 1,5 mm tyk, 85 % hvis mellem 1,5 mm og 3 mm, og 45 % hvis den er > 4 mm.
Hvis der ses regression af malignt melanom, er dette et dårligt tegn, der betyder metastaser.
Behandlingen består i excision af elementet med 2 mm fri margin. Når histologisk undersøgelse har bekræftet diagnosen foretages reekscision: tumor < 1 mm tyk 1 cm fri margin, i dybden til fascien. Tumor > 1 mm tyk 2 cm fri margin, i dybden til fascien. Spredning til regionale lymfeknuder kan undersøges ved sentinel node metoden. Profylaksen består i solbeskyttelse.

Mycosis fungoides

Et kutant T-celle lymfom, ses overvejende hos midalderende og ældre individer. Indicens: 10 tilfælde/år
De første symptomer er kløe og tørre, let skællende, velafgrænsede hudforandringer med poikiloderma, områder med teleangiektasier, vekslende pigmentering og hudtørhed på truncus og glutealregionen (*parapsoriasis en plaque*). Senere udbredes forandringer, og der kan være palmae og plantar hyperkeratose. Tilstanden kan ende i erythrodermi.
Histologisk ses ansamlinger af maligne T-lymfocytter i epidermis, der bliver mere pleomorfe. Ansamlingerne betegnes *Pautriers mikroabscesser*.
Der findes ingen kurativ behandling. For at holde sygdommen i remission, gives intermitterende behandling med potente steroider gruppe III-IV lokalt, MTX og PUVA.

Kapitel 16: Hudens sår

Hudens sår kan inddeles efter årsag:

- Karforandringer – arteriosklerose, venøs insufficiens, lymfeødem
- Tryksår
- Neuropatiske sår
- Tumorer
- Immunologiske sygdomme – pyoderma, gangraenosum, vasculitis, necrobiosis lipoidica

Ulcus cruris

Årsager til bensår:

- Venøs insufficiens
- Arteriosklerose
- Traumer
- Diabetes mellitus
- Vasculitis
- Pyoderma gangraenosum
- Sjældne karsygdomme
- Tumorer
- Panniculitis
- Infektiøse sår

Prævalens: 0,2-0,4 % i befolkning, hyppigheden tiltager med alderen.

Ved venøse sår ses hudatrofi og misfarvning pga. aflejring af hæmosiderin i vævet, ødem og evt. kløende staseeksem. Såret er ofte væskende med skrånede rande og med en bund, der er præget af en blanding af rødt granulationsvæv og gullig-hvidlig fibrinbelægning dannet af dødt væv samt sårekssudat. Smerter ikke et dominerende symptom.

De arteriosklerotiske sår ofte multiple, synes udstandsede med stejl kant. Lokaliseret mere perifert, ofte på fødderne. Altid smerter.

Diabetiske sår er små dybe sår på tæer eller andre tryksteder hos diabetikere. Ingen smerter pga. diabetiske neuropati.

Komplicerende faktorer ved bensår udover de insufficiente kredsløbsforhold:

- Anæmi
- Hjerteinsufficiens
- Nyreinsufficiens
- Diabetes mellitus
- Dårlig almentilstand / ernæringstilstand / overvægt
- Rygning
- Immunsuppressiv behandling

Hyppige infektioner forårsages af Staph. aureus og streptokokker. Pseudomonas giver grønne belægninger.

De grundlæggende principper i sårbehandling bygger på at modvirke de faktorer, der ligger bag sårudviklingen, og som hæmmer sårhelingen:

- Sårrensning med sæbebade x 1-2 pr. uge

- Fjernelse af fibrinbelægninger og nekroser (klipning og brug af absorberende bandagematerialer)
- Kompressionsforbinding
- Diuretika ved ødemer ved hjerteinsufficiens
- Behandling af anæmi
- Bandagematerialer indeholdende hydrokolloider, hydrogeler, hydrofiber, alginater i form af skum eller filmprodukter
- Antibiotisk behandling ved infektion – oftest dicloxacillin eller penicillin efter dyrkning og resistens
- Lokalsteroid ved staseeksem
- Evt. kirurgisk sårrevision

Decubitus

Liggesår kan opstå hos alle patienter og provokeres af immobilisering, lokalt tryk, hypoksi, friktion, maceration og afmagring. De mest udsatte hudområder er over lænd, hofter, hæle og malleoler. De første tegn er persisterende rødme over trykstedet, senere skællende dermatitis, sort nekrose og ulceration.

Princippet ved behandling er at fjerne de faktorer der hæmmer sårheling: aflast tryk, afklip nekroser, saner infektion, mobiliser og korriger almentilstand. Ved lokalbehandling sårsalver og bandage.

Kapitel 17: Strukturelle hudsygdomme

Androgen defluvium

Tyndhårethed overvejende hos mænd i 20-30-årsalderen lokaliserede til tindinger og vertex. Hos kvinder diffust over vertex. Kan føre til skaldethed, sjældent hos kvinder. En arvelig disposition til ↑ følsomhed af hårfolliklerne over for naturligt forekommende androgenhormoner.

Ingen effektiv behandling. Lokalbehandling med minoxidil og systemisk behandling med finasterid kan standse progressionen. Evt. hårtransplantation som alternativ behandlingsmulighed.

Alopecia areata

Autoimmun sygdom rettet mod hudens hårfolliker. En eller flere velafgrænsede pletter med komplet håraffald, pletskaldethed. Ætiologi ukendt.

Hårbundsbiopsi viser et T-lymfocytinfiltrat omkring hårfolliklerne i de angrebne områder. Alopecia areata optræder hyppigst i hovedhåret, men kan afficere skæg, øjenbryn, aksil- og pubesbehåring.

For de fleste er prognosen god med spontan opheling inden for et år, men recidiv er hyppigt forekommende og forløbet er generelt lunefuldt. Ved lokalisation i nakke og temporalregion samt ved samtidig atopisk dermatitis er prognosen dårlig. I sjældne tilfælde progredierer alopecien til alopecia totalis med fuldstændigt tab af hovedhår. Hos 30 % ses negleforandringer i form af pitting (fingerbølprik) og negledystrofi. ↑

hyppighed af andre autoimmune sygdomme som diabetes, thyreaoidea sygdomme, perniciøs anæmi, Mb. Addison og vitiligo.

Der er ingen behandling. Stærke steroider kan bremse alopecien, men ikke sikkert.

Telogent hårtab

Kaldes også defluvium. Almindeligt forekommende forbigående diffust håraffald udløst af en hændelse som fødsel, svær sygdom og stress. Andre årsager: intern sygdom som endokrine sygdomme, maligne sygdomme og bindevævssygdomme eller medicinbetinget.

Normalt er ca. 10-12 % hår i telogen fase hvor håret tabes efter nogle få uger hvor ved telogent hårtab er det ca. 25 % i telogen fase, og kan derfor forskrække patienten, når håret tabes.

Ingen behandling, og spontan normalisering af hårvæksten ses sædvanligvis.

Andre former for hårtab

- *Anagent hårtab* – udløst af kemoterapi
- *Trikotillomani* – psykokutane sygdomme
- *Traktionsalopecia* – efter anvendelse af stramme frisurer (hårtab lokaliseret til hårgrænserne)

Hirsutisme og hypertrikose

- *Hirsutisme* – ↑ behåring af viril type hos kvinder forårsaget af relativt eller reelt ↑ androgenpåvirkning. Den ↑ behåring hænger sammen med at hårfolliklerne har ↑ følsomhed for androgener.
- *Hypertrikose* – ↑ behåring enten familiært optrædende eller medicinudløst (ciclosporin, minoxidil, penicillamin, phenotiaziner, phenytoin, verapamil og tamoxifen). Udløst af anaboliske steroider, glukokortikoider og sjældnere hormonal antikonception.

Den uønskede hårvækst kan behandles med elektroepilering og pigmenterede hår med laserbehandling.

Funktionelle negleforstyrrelser

- *Beaus furer* – tværgående furer i neglepladen som følge af midlertidigt hæmmet neglevækst. Ses efter svær sygdom f.eks. hjerteinfarkt og infektioner eller håndeksem
- *Onykolyse* – negleløsning, ses efter langvarige fysiske traumer, tryk og kemiske irritamenter, vand, sæbe og opløsningsmidler. Sekundær infektion med gær og skimmelsvampe samt bakterier. Varierende grader af onykolyse ses ved psoriasis, neglesvamp, hyperhidrose, intern sygdomme (karsygdomme og thyroideasygdomme) samt egentlige neglesygdomme.

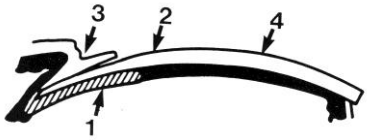

Figur 2.4. Neglen med neglematrix (1), lunula (2), cuticula (3) og neglepladen (4).

Negleforandringer ved infektion

- *Kronisk paronychion* – udløst at fugtigt arbejde, sekundær infektion med Candida albicans og bakterier. Den proksimale

neglevold bliver rød og pudeformet fortykket. Cuticula forsvinder, hvilket gør neglevækstområdet sårbart for indtrængende mikroorganismer. Neglepladen uregelmæssig og misfarvet

- *Neglemykose* – gærsvampeinfektion og infektion med skimmelsvampe

Strukturelle negleforandringer

- Unguis incarnatus – nedgroet tånegl
- Neglepsoriasis:
  - *Pitting* – små (< 1 mm) punktformede depressioner i neglepladen (fingerbølprik)
  - *Oliepletter* – skyldes psoriasis i mm-store pletter i neglelejet, hvor der er onykolyse. Neglepladen kan blive ru, misfarvet og fortykket samt deformeret i varierende grad pga. psoriasis i neglelejet og subungval hyperkeratose. Bedres når psoriasis behandles.
- Negletics (onykotillomani og negletraume)
- Subungvale hæmatomer og tumorer ved negle – ved subungvale hæmatomer overvejes differential-diagnose malignt melanom. Periungvale vorter ses hyppigt hos neglebidende børn med håndvorter.
- Negleforandringer ved medicinske sygdomme
  - *Skenegle (koilonyki)* – ved jernmangelanæmi
  - *Levercirrose* – neglene hvide pga. farveændring i neglelejet
  - *Half-and-half-negle* – ved lever- og nyresygdomme
  - *Clubbing* – ved hjertelunge-sygdomme, thyroidealidelser, biliær cirrose, sprue og colitis ulcerosa
  - *White lines* – intermitterende kemoterapi

Hudforandringer hos ældre

- UV-lys fremkaldte hudforandringer (aktinisk degeneration)
- Hudatrofi
- ↓ elasticitet
- Reduceret beskyttelse mod traumer, toksisk påvirkning og infektion
- Langsommere sårheling

Klinik:

- *Pruritus senilis* – kløe i sengevarme, udtørring af huden, mangelfuld ernæring og medicinpåvirkning. Patienter skal undersøges for almindelige lidelser. Kan være forstadie til bulløs pemfigoid. Behandling fugtighedscreme og UVB-lys
- *Eczema craquelé* – udtørringseksem, optræder pludseligt som tør, krakeleret hud på flanker og ydersider af ekstremiteter. Kan udløses af badning, vintervejr, miljøskift. Behandling fugtighedscreme, steroidsalve og hudpleje
- *Senil purpura* – hyppigt på armene pga. hudatrofi og skøre hudkar, så karrene brister efter små traumer som mekanisk tryk og træk.
- *Intertrigo* – i hudfolder og udløses af varme, fugt og friktion

- *Clavi* – ligtorne er hårde, lokaliserede hyperkeratoser på tryksteder på fødder, oftest plantae, fremkaldt af fejlstillinger af fødderne og dårligt tilpasset fodtøj. Calvi er smertefulde, fordi keratosen centralt dykker ned i huden som en torn.
- *Chondrodermatitis nodularis helicis* – degenerativ tilstand i ørebrusken, hvor der på et prominerende sted udvikles en rød, øm keratose. Smertefuld.
- *Senile angiomer* – lyse røde til blålige, mm-store karsvulster på truncus

Mundhulens sygdomme

- *Cheilitis* – en inflammatorisk tilstand på læberne. Ses ofte hos patienter med atopisk dermatitis og kan være led i en kontakteksem
    - *Aktinisk cheilitis* – UV-lysbetinget cheilitis
    - *Angulær cheilitis* – ofte en kandidose hos ældre med tandprotese
- *Leukoplakia* – en kronisk uregelmæssigt afgrænset fastsiddende hvid plet, oftest lokaliseret til kindslimhinden på baggrund af hyperkeratinisering. Ofte skyldes tobak, idiopatisk ca. 20 %. Hvis lokalisation på tungen eller mundbunden → risiko for malignitet
- *Lichen planus oralis* – hos midaldrende mænd og kvinder. Objektive forandringer som varierer fra hvide lineære infiltrater til papler, plaques, erosioner, ulcerationer eller bullae.
- *Oral kandidose* – den hyppigste årsag tobak. Andre årsager antibiotisk behandling, kemoterapi, immundefekt samt ved diabetes mellitus
- *Herpetisk gingivostomatitis* – en diffus inflammation og grupperede vesikler
- *Hand-foot-mouth disease* – skyldes infektion med Coxsackievirus, hyppigst A16. En enkelt spredte 2-4 mm store grålige vesikler i mundslimhinden hos børn i børnehavealderen med samtidig enkelte ømme vesikler på hænder og fødder. Vesiklerne heler i løbet af 1-2 uger uden cikatriciering.
- *Oral håret leukoplaki* – diskrete hvidlige strøg på tungekanten og forårsages af EBV hos HIV-patienter.

Kapitel 18: Hudsygdomme hos børn

Neonatalperioden og småbørnsalderen

- *Milier* – få måneder varende små gullig-hvide papler i panden, på næse og kinder pga. retention i pilosebaceøse follikler
- *Milliaria* – varme- og svedknopper. Skyldes svedretention og viser sig som små klare vesikler uden erytem (miliaria crystallina) eller som røde vesikopapler (miliaria rubra), fordelt på kroppen og ansigtet
- *Storkenæbsbid* – uskarpt afgrænsede blegrøde maculae i nakken, i pandens midtlinje, på øvre øjenlåg og undertiden ud på næseryggen hos nyfødte
- *Erythema toxicum neonatorum* – i de første levedøgn, viser sig som et udbredt makulært erytem, kan indeholde mindre papler og pustler. Forsvinder efter få dage. Differentialdiagnose: infektion (B, V, S)
- *Seboroisk dermatitis* – i de første leveuger, skæl i hårbunden, kan brede sig som skællende eksem ned i ansigtet, på halsen, i aksiller og bleregionen. Barnet upåvirket. Differentialdiagnose: atopisk dermatitis. I nogle tilfælde elementerne konfluerer til skarpt afgrænsede psoriasisforme plaques i hårbund og bleregion (*sebopsoriasis, jadassohns psoriasiforme bledermatitis*). Svinder efter nogle måneder. Indsmøring med olie efterfølgende kæmning. Milde lokalsteroider evt. i kombination med antimykotikum.

- *Bledermatitis* – en samlebetegnelse for bleudslæt. Okklusion under bleen kombineret med varme, fugt og irritative stoffer i urin og fæces som medvirkende patogenetiske faktorer. Børn med tør hud, atopi eller seboroisk dermatitis særligt disponerede. Ses som intertrigo i hudfolder eller irritativt kontakteksem på de konvekse flader. Hyppig sekundær infektion med bakterier og/eller Candida. Behandling generel hudpleje og specifik behandling. Milde lokalsteroider evt. i kombination med antimykotikum

Erythema infectiosum

Den 5. børnsygdom forårsaget humant Parvovirus B19. Dråbesmitte. Debut 5-15-årsalderen. Voksne kan også rammes.

2 uger efter smitte udvikling af et rødt, velafgrænset erytem symmetrisk på kinderne (slapped cheek). Senere et symmetrisk makulopapuløst eksantem på krop, arme og ben. Efter en uge regrediering med central opklaring medførende et karakteristisk netagtigt guirlandeformet udseende. Børn upåvirkede. Hos voksne ofte ledsaget af artralgier og ukarakteristisk eksantem.

Differentialdiagnoser: rubella, urticaria eller medikamentelt eksantem.

Exantema subitum

Benævnes også 3-dages feber eller roseola infantum. Skyldes humant herpes virus 6. Ses udelukkende hos børn over 3 år. Inkubationstid ca. 2 uger.

Feber uden fokus og upåvirket almen tilstand. Efter fald i temperatur ses småplettet blegrødt eksantem evt. ødematøse hænder og fødder. Svinder efter få dage.

Morbilli

Meget smitsom sygdom. Inkubationstid 2 uger. Der ses storplettet, højrødt konfluerende eksantem startende i ansigtet. Conjunktivitis, kataralia og ↑ feber. Komplikationer kan være øvre bakteriel luftvejsinfektion. Sjældent virus encephalitis. De fleste børn vaccineres mod sygdommen.

Rubella

Inkubationstid 2 uger. Der ses blegrødt småplettet eksantem. Occipital lymfadenitis. Let feber, ellers relativt upåvirket. Der kan være arthralgier hyppig hos voksne. Børn bliver vaccineret mod den.

Scarlatina (skarlagensfeber)

Skyldes infektion med hæmolytiske streptokokker gruppe A, der producerer erytrogent toksin. Efter få dage ↑ feber og synkesmerter. Mundslimhinden højrød med belagt tunge med fremtrædende papiller langs randen (hindbærtunge). Et fintprikket højrødt perifollikulært eksantem først på den øvre del af truncus, senere ekstremiteterne med accentuering omkring hudfolder. Ansigtet blussende med cirkumoral bleghed.

Behandling er penicillin.

Varicellae (skoldkopper)

Skyldes dråbeinfektion med varicella-zoster-virus. Meget smitsom. Efter 2 uger med feber og almen sygdomsfølelse ses vesiko-papuløst evt. papuløst eksantem med varierende antal 2-5 mm store elementer på ansigt, i hårbund og på krop. Vesiklerne tørrer hurtigt ind med skorpedannelse (crusta). De forsvinder efter 1-3 uger. Almentilstanden er relateret til antallet af dem. Forløbet almindeligvis fredeligt.

Gravide der smittes omkring fødslen, kan smitte det nyfødte barn (neonatale variceller) med ↑ mortalitet. 2 % får malformationer, hvis fosteret udsættes for tidligere smitte under graviditeten.

Sædvanligvis ikke behandlingskrævende. Evt. aciclovir mikstur i det 1. døgn. Immuniteten livsvarig, men virus kan senere i livet reaktiveres og fremkalde herpes zoster. Ved immunsuppression aciclovir.

Mononucleose

Det drejer sig om infektion med Epstein-Barr virus (EBV). Rammer overvejende større børn og unge. Inkubationstid 4-6 uger. Debut med feber, membranøs tonsillit og lymfeknudesvulst og kan ledsages af lever- og miltforstørrelse. Hos 10-15 % efter en uge ses et morbilliformt eksantem.

Behandling med penicillin, specielt ampicillin bør undgås da næsten alle udvikler et morbilliformt eksantem (ej udtryk for penicillin allergi)

Hand-foot-and-mouth disease

Skyldes infektion med Coxsackievirus, hyppigst A16. Inkubationstid 3-8 dage, optræder i småepidemier.

Lette almene symptomer og synkesmerter samt udbrud i mundslimhinden af grålige 1-3 mm store vesikler. Også på hænder og fødder, der er lidt ømme. De enkelte vesikler er omgivet af en rød halo. Heling i løbet af et par uger uden cikatriciering.

Staphylococcal scalded skin syndrome (SSSS)

En akut infektion med Staphylococcus aureus, sædvanligvis bakteriofaggruppe 2, der producerer et epidermolytisk toksin, som spalter epidermis.

I løbet af få dage udviklingen af et udbredt rødt, ømt, ødematøst eksantem på huden med dannelse af overfladiske bullae og fladeformet afskalning pga. intraepidermal spaltedannelse. Børn er meget smertepåvirkede med mindste hudkontakt. I ansigtet ses en tør, øm, radiært anordnet skællende dermatit.

Behandling er akut indlæggelse, antibiotika med penicillinasestabilt penicillin og kontrol af væskebalance.

Genodermatoser

Genodermatoser er karakteriseret ved at der er en enkelt gendefekt (monogen arv) som årsag til sygdommen. *Ikke polygen arv*. Keratiniseringsdefektsygdomme, blæredannende hudsygdomme og neurokutane syndromer er de vigtigste genodermatoser.

Epidermolysis bullosa congenita – ved fødslen udviklingen af blærer på huden. Genetisk bestemte fejl i keratinerne (simplex-type), i basalmembranen (junctions-type, der er dødelig) eller i kollagenfibrene i dermis. Behandling: omhyggelig hudpleje

Ichthyosis – fiskeskælshud, en abnorm keratinisering og differentiering af epidermis. Huden er dækket af tørre, gråbrune, polygonale skæl. Flere undergrupper. Dominant ichthyosis vulgaris den mildeste og hyppigste form (1:300). Mange tilfælde associeret med atopisk dermatitis. Bedring om sommeren og med alderen. Behandles med fugtighedscreme med propylenglykol og mælkesyre samt badeolie. Evt. systemisk behandling med retinoidet acitretin.

Keratoderma palmoplantaris – kraftig hyperkeratose i håndflader og fodsåler. 2 autosomale dominante former: 1) *keratoderma Unna-Thost* med diffus fortykkelse i håndflader og fodsåler, og 2) *keratoderma punctatum* med keratotiske, vortelignende papler i håndflader og fodsåler. Lokalbehandling med keratolytika. I svære tilfælde systemisk behandling med acitretin.

Darier – sjældent autosomal sygdom 1:100.000. Gendefekten på kromosom 12q. Manifesterer sig i barndommen med fedtede, grumsede, skællende papler lokaliseret til øverste del af kroppen, hals og ansigt. Karakteristiske negledefekter med længdeforløbende, hvide og røde striber, der ender i et V-formet hak. Lidelsen forværres af sol og sekundær infektion. Behandling med acitritin.

Neurofibromatosis Recklinghausen – en autosomal dominant arvelig sygdom med varierende ekspressivitet. 2 former med gendefekt lokalisation på kromosom 17 og 22. Udvikling af café au lait-pletter (lysebrune, velafgrænsede, runde maculae). Andre forandringer fregner i aksiller og multiple bløde, nodulære, hudfarvede hudtumorer (neurofibromer). Ledsagende pigmenterede hamartomer (Lisch' knuder) i iris. Symptomer: neurofibromer, hypertension, misdannelse i bevægeapparatet f.eks. scoliose, hyperparathyroidisme. Differentialdiagnose: vandvorter.

Kapitel 19: De seksuelt overførbare sygdomme (venerea)

Urethritis og cervicitis

Symptomer:

- Urethritis – svie og smerter i urinrøret, oftest i forbindelse med vandladning. Hyppigst hos mænd
- Cervicitis – udflåd, kontaktblødning, underlivssmerter

Årsager:

- N. gonorrhoeae → gonoroisk urethritis
- Ingen diplokokker men ↑ antal leukocytter → non-gonoroisk urethritis (NGU)
    - Chlamydia trachomatis
    - Mycoplasma (M) genitalium
    - Herpes simplex

- T. vaginalis
- Candida albicans

Behandling ved NGU er azithromycin 1 g som engangsdosis, efter podning for N. gonorrhoaea og C. trachomatis. Hvis symptomerne persisterer, podes for M. genitalium. Hvis der ikke findes mikrobiel årsag, forsøges behandling i en uge med doxycyklin 100 mg x 2 dgl. og ved utilstrækkelig effekt evt. Roxithromycin 300 mg dgl. i 10 dage. Ved fortsat symptomer henvisning til en specialist.

Gonoré (gonorrhoea)

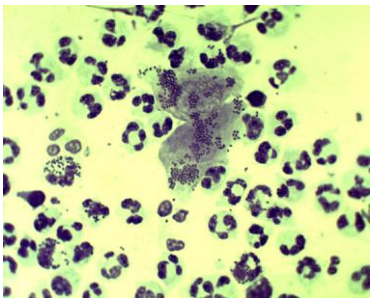

Relativ sjælden sygdom, overvejende hos mænd med overvægt af homoseksuelle.

Gonoré er forårsaget af den gramnegative diplokok N. gonorrhoeae. Bakterierne lejrer sig parvist som kaffebønneformede kokker med den flade side mod hinanden. De binder sig til cylinderepitelet (urethra, cervix uteri, anorectum, fauces og conjunctivae). Gonokokker trænger igennem mucosa og fremkalder i submucosa en inflammatorisk reaktion med mange polymorfkernede leukocytter.

Inkubationstid: ca. 3-7 dage, men undertiden meget længere.

Smitterisiko: 80 % fra mænd. Symptomer hos mænd:

- Udflåd (tykt og gult) og svie ved vandladningen (fornemmelse af glasskår eller pigtråd i urethra)
- Rødme og hævelse af urethrallæberne
- Regionale lymfeknuder svulmende og ømme

Smitterisiko 33 % fra kvinder. Symptomer hos kvinder:

- 70 % asymptomatiske
- Til tider brændende fornemmelse evt. dysuri og pollakisuri
- Rødme og hævelse af orificium externum evt. med mukopus

Hos begge køn:

- Proktitten – svie og kløe, fornemmelse af fugt analt. Sjældent tenesmi og afgang af blodigt, slimet pus
- Gonoroisk tonsilitis eller svælggonoré efter oro-genitalt samvær

Komplikationer:

- Gonoroisk epididymitis (1 %). Ofte unilateral. Pludselig debut med smerter i scrotum og hævelse. Hvis dobbeltsidig → sterilitet
- Gonoroisk salpingitis (10 %). 15-20 % får senfølge i form af ekstrauterin graviditet, sterilitet eller kronisk underlivssmerter. Ved undersøgelse rokkeømhed og en øm udfyldning lateralt.
- Proktitis

- Tonsillitis
- Perihepatitis
- Bartholinitis ved infektion af de bartholinske glandler, hvor der kan udvikles absces.

Dissemineret gonoré – 2 typer:

- Den bakteriæmiske type med kulderystelser og feber samt et næsten patognomonisk papulopustuløst udslæt og udvikling af en aseptisk polyartikulært artrit med tendosynovit
- Ledseptiske type som rammer et enkelt af de store led. Ledbrusken destrueres hurtigt
- Gonoroisk conjunktivitis

Diagnostik: direkte mikroskopi (urethral eller cervicalsekret) efter farvning med metylenblåt. Desuden podning (kulpodepind-Stuarts transportmedium) fra urethra, tonsiller, rektum, cervix.

Behandling ved ukompliceret gonoré injektion ceftriaxon 250 mg im eller ciprofloxacin 500 mg po som engangsdosis. Dissemineret gonoré: ceftriaxon 1 g im eller iv dgl. i 5-7 dage. Kontrolpodning efter 1 uge.

Klamydiainfektioner

Chlamydia trachomatis er en lille bakterie, der angriber primært cylinderepitelet i urethra og cervikalkanalen, men kan også inficere slimhinden i anorectum og i conjunctivae.

Incidens: ca. 20.000 tilfælde årligt. 2/3 kvinder og 1/3 mænd. 20 % af alle seksuelt aktive unge er smittet. Asymptomiske infektioner ses hyppigt, 75 % af kvinder, 50 % af mænd.

Inkubationstid: hyppigst 1-3 uger.

Symptomer hos mænd – mildere:

- Udflåd, dysuri, svie og kløe i urethra

Symptomer hos kvinder:

- Asymptomatisk
- I symptomatisk tilfælde ↑ udflåd, dysuri og postcoital blødning
- Klamydiacervicitten frembringer ofte en ødematøs, let blødende ektopi (sår)
- Vigtigste årsag til infertilitet

Symptomer hos begge køn:

- Klamydiaproktit – homo- og biseksuelle mænd samt hos kvinder. Enten asymptomatisk eller lette til middelsvære gener med afgang af slim og blod per rectum

Komplikationer:

- Epididymitis (1 %)

- Endometritis – smerter i nedre del af abdomen, rokkeømhed og palpationsømhed af uterus
- Salpingitis
- Prostatitis
- Perihepatitis
- Infertilitet
- Ekstrauterin graviditet
- Kroniske underlivssmerter
- Mb. Reiter
- Neonatal conjunctivitis

Behandlingen er ved 1. valg tbl. azithromycin 1 g som engangsdosis. Hvis fortsat symptomer tbl. doxycyklin 100 mg x 2 dgl. i 7 dage. Til gravide tbl. pivampicillin 50 mg x 2 i 14 dage. Hvis en ung kvinde inden episoden har været udsat for instrumering, suppleres med metronidazol 500 mg x 2 i 5 dage, og hvis hun er opereret, gives pivampicillin 700 mg x 3 og metronidaxzol 500 mg x 2 i 7 dage med sanering af evt. pusansamlinger. Patienten bør anvende kondom eller undgå samleje i 14 dage efter start af behandlingen.

Mb. Reiter

Reiters sygdom opstår hos ca. 1 % af patienter med NGU og karakteriseres ved:

- Reaktivt artrit
- Uretrit/prostatit
- Konjunktivit/irit
- Slimhinde/hudlæsioner

Ses hyppigere hos mænd. Vævstypen HLA-B27 findes hos 75-90 % af patienterne. Kan optræde efter en tarminfektion med Shigella, Salmonella, Yersinia eller Campylobacter.

Benævnes også seksuelt erhvervet reaktiv artrit (SARA). Debut med dysuri og udflåd, mens uretritten kan være asymptomatisk. I den akutte fase feber, vægttab og appetitløshed. Artritten begynder akut med ømhed og hævelse af især knæled, ankelled og håndled. Ved røntgenundersøgelsen hos 2/3 sacroiliitis. En del udvikler spondylitis. Hos 1/3 øjensymptomer med rødme og irritation af conjunctivae. 10 % har hudlæsioner der kan ligne pustuløs psoriasis. Fodsåler og hæle almindeligvis angrebet og affektionen bliver ofte keratotisk (keratoderma blenorrhagicum). Hos 2/3 forsvinder symptomerne inden for 6 måneder, men der ses tendens til recidiv.

Ved klamydiaassocieret mb. Reiter doxycyklin 100 mg 2 dgl. i 14 dage. Mod ledgenerne non-steroide antiinflammatoriske midler. Ved svære tilfælde methotrexat eller systemisk steroid.

Syfillis (lues)

Skyldes infektion med spirokæten Treponema pallidum, der overføres seksuelt, kongenitalt eller via blod. Ses overvejende hos homoseksuelle.

I klinikken inddeler man syfilis som følgende:

- Et tidligt stadium varende 2 år, hvor sygdommen smitter ved seksuelt samvær samt ved vertikal smitte
  - *Primær syfilis (efter 3 uger, men varierer fra 9 til 90 dage)* – der ses chanker hvor treponemerne er trængt ind. Det er en uøm sårdannelse med glat ferniseret overflade. Bruskhård konsistens, formen rund eller oval ca. 10 mm. Findes overalt på genitalier, sjældent på læber og i mundhule. Få dage efter chankeren hævede regionale lymfeknuder med en hård konsistens som gummi.
  - *Sekundær syfilis (indenfor 6 måneder)* – influenzalignende almensymptomer og let feber 38-38,5°C. En universel lymfeknudesvulst, og > 80 % ikke-kløende hudlæsioner. Det første udslæt er det pletformede syfilid (roseola), der er et diskret lyserødt eksantem og forsvinder enten på få uger eller består og ændre karakter til en karakteristisk kobberrød farve og mere infiltrerende og papuløse, og senere skællende (kan ligne om psoriasis). Også papler i håndflader og fodsåler. I fugtige områder (anogenitalt) hypertrofierer paplerne og ligner kondylomer. 1/3 slimhinde-læsioner med runde eller ovale grå områder omgivet af en erytematøs zone. Håraffald efter 3-6 måneder (pletformet alopeci eller telogent håraffald). 10 % manifestationer fra forskellige organer f.eks. knoglesmerter pga. periostit, hepatit, glomerulonefrit og iridocyklit. Meningoencefalit eller neurit.
  - *Tidligt latent syfilis* – uden symptomer. Deles i et tidligt og et sent stadium, da risiko for smitte og recidiv af sekundærsymptomer i de første 2 år. Det sene stadium kan vare hele livet uden symptomer eller der kan forekomme sene manifestationer (det 3. stadium)
  - *Tertiær syfilis (efter 5-20 år)* – hudlæsioner (små, faste, rødlige knuder), som ulcererer med fremkomst af udstansede sår. Karaffektion ved aneurisme i aorta ascendens og angreb på aortaklapper med efterfølgende insufficiens. Inficeringen af cerebrospinalvæsken (nogle patienter (hyppige med HIV) udvikler neurosyfilis med dementia paralytica eller tabes dorsalis). Andre manifestationer med neurosyfilis især ved HIV er akut meningitis, kranienerveudfald, sensorineural døvhed eller pludseligt meningovaskulært attak, evt. med hemiplegi.
- Et sent stadium hvor sygdommen ikke smitter ved seksuelt samvær, men risiko for vertikal smitte

Diagnosen stilles ved mørkfeltmikroskopi og/eller ved påvisning af antistoffer i blodet.

Behandlingen er benzathine penicillin. Der gives 2,4 millioner units som engangsdosis ved primær og sekundær syfilis. Ved penicillinallergi tbl. doxycyklin 100 mg x 2 dgl. i 15-30 dage. Ved neurosyfilis iv. G-penicillin 5 mio. IE x 4 dgl. i 15 dage.

Der ses hos mange efter den første penicillininjektion en reaktion bestående af kulderystelser med temperaturstigning og efterfølgende temperaturfald med svedudbrud. Reaktionen kaldes *Jarisch-Herxheimers reaktion* og indtræder efter 4-6 timer. Den skyldes henfald af treponemer.

Condyloma acuminatum

Humant papillomvirus er den hyppigste seksuelt overførte sygdom. Den kan give synlige kondylomer, men er oftest asymptomatisk og transient.

HPV trænger igennem den epidermale barriere via smålæsioner i huden og slimhinder. Replikationen foregår i epidermis' suprabasale celler, men de komplette viruspartikler dannes i de differentierende keratinocytter og afgives til omgivelserne med stratum corneum. 2 proteiner fra højrisikotyperne (16 og 18) ødelægger aktiviteten af onkogenerne p53 og retinoblastomtumorsuppressorproteinet, hvorved værtscellen mister evnen til at reparere DNA-skader og kontrollere sin vækst.

Inkubationstiden er mellem 3 uger og 9 måneder eller endnu længere, i gennemsnit 2-3 måneder.

Der er 2 typer læsioner:

- Karakteristiske papillomatøse blomkålslignende tumorer på slimhinderne. Bløde, lyserøde eller hvide
- De vortelignende elementer på den tørre hud. Har en hyperkeratotisk overflade

Kondylomer kan findes overalt på eksterne og interne genitalier og perineum.

Der findes ikke et effektivt antiviralt middel mod HPV. De kliniske læsioner behandles med antiproliferative cytotoksiske midler, fysisk destruktion eller immunmodulerende midler. Patienten kan i hjemmet anvende en 0,5 % opløsning af mitosehæmmeren podophyllotoxin, der appliceres 2 x dgl. i 3 dage uden afvaskning. Behandlingen gentages ugtl. Gravide bør ikke behandles med podophyllotoxin pga. mutagene effekt.
I mange tilfælde nødvendigt med kirurgisk fjernelse ved afklipning, kryobehandling, elektrokautik eller CO_2-laserbehandling. Imiquimid, som er det nyeste behandlingsprincip, stimulerer via Toll-Like-Receptor-7 et lokalt cytokinrespons med opregulering af bl.a. α-interferon, IL-12 og TNF-α. Det øger immunangrebet mod HPV lokalt. Den findes i form af creme (5 %), og appliceres x 3 pr. uge uden afvaskning.

Der findes en vaccine (Gardasil) mod højrisikotyperne 16 og 18 og lavrisikotyperne 6 og 11, der indgår i børnevaccinationsprogrammet og gives im i 0, 2 og 6 måneder. Den kan før smitte hindre omkring 70 % af cervixcancere og størstedelen af kondylomer. Endnu ingen vaccine til dem, der allerede er smittede.

Humant immundefektvirus (HIV)-infektion

HIV er et retrovirus, der findes i 2 former: HIV-1 og HIV-2. Den smittes ved ubeskyttet sex, via blod og fra moder til barn. Virus findes i sæd, vaginalsekret og blod og smittes via slimhinderne. HIV overføres ikke via spyt, tårer og sved og smitter ikke ved almindelig social omgang. Inkubationstid: ca. 1-4 uger.

Over 50 % starter med febrilia og udslæt som forsvinder igen efter 2-4 uger. Efter overstået primærinfektion går sygdommen oftest over i en asymptomatisk fase, som kan vare mange år. Efterhånden udvikles der abnorme laboratorieparametre såsom ↓ CD4-tal og ↑ virusmængden (viral load). Ved faldende immunitet ses på huden infektioner, tumorer (Kaposis sarkom), opblussen af hudsygdomme og medikamentelle eksantemer (det kroniske stadium).

Kondylomer skyldes helt overvejende lavrisiko-HPV-typer, især 6 og 11. Dysplasi og invasive cervixcancer samt visse andre anogenitalcancere skyldes persisterende infektion med højrisiko-HPV-typer, især 16 og 18.

Ingen kurativ behandling. Der findes kombinationsbehandliger med 3 til 4 antiretrovirale stoffer inkluderende proteasehæmmere og revers transkriptasehæmmere, internationalt benævnt *Highly Active Anti Retroviral Therapy (HAART).*

Kapitel 20: Dermatologisk behandling

Keratolytiske stoffer

Keratolytiske midler anvendes til at blødgøre og fjerne keratoser og skællag og kan f.eks. anvendes som første led i behandling af psoriasis. Det fører samtidig til ↑ absorption af lokalsteroid. Cremer tilsat propylenglykol og mælkesyre samt cremer med karbamid i ↑ koncentrationer virker keratolytisk.

Antiinflammatoriske midler

Glukokortikosterioder er den vigtigste gruppe af antiinflammatoriske og antiproliferative stoffer.

Steroiderne er alle bygget op omkring cyclopentanoperhydrophenantrenringen, der er deriveret fra kolesterol. Dobbeltbindinger samt særlige sidegrupper øger den antiinflammatoriske effekt. En dobbeltbinding i 3-stillingen, et halogenmolekyle i 9-stillingen kan forstærke den antiinflammatoriske effekt og samtidig mindske den mineralokortikoide effekt.

Virkningen af steroider sker gennem steroidreceptorer i cellers kerner. Steroider er membranstabiliserende og hæmmer arachidonsyrenedbrydning og cytokinproduktion. Anvendelse af potent lokalsteroid nedsætter samtidig antallet af mastceller i huden.

Der er store regionale forskelle i absorptionsevnen gennem normal hud. Man anvender gruppe-I steroid i ansigtet og i genitalregionen.

Et rebound-fænomen ved psoriasis er, hvor brat seponering af længerevarende steroidbehandling kan medføre en pludseligt og voldsom opblussen af hudlidelsen, der egentlig er værre end da man startede behandlingen. Ingen rebound ved lokalbehandling af eksemer, dog evt. recidiv af eksem som begrunder valg af intermitterende behandling.

Bivirkninger:

- Lokalbehandling
  - Atrofi af epidermis – fine rynker i huden
  - Atrofi af elastiske fibriller i dermis (bindevæv og kar) – ↓ elasticitet, karudvidelser eller karsprænginger (purpura)
  - Striae distensea
  - ↑ behåring (hypertrikose)
- Systemisk behandling:
  - Cushing
  - Vægtøgning (væskeretention, ↑ appetit)
  - Udvikling af mavesår eller mavekatar

- Psykiske bivirkninger som depression, hypomani eller psykose
- Hypertension
- Udvikling af diabetes
- Udvikling af hudkarskørhed og tendens til striae distensae

Immunmodulatorer til dermatologisk brug

Makrolidderivater som pimecrolimus og tacrolimus anvendes til lokalbehandling af atopisk dermatitis. Den anvendes også til andre hudlidelser.

De virker begge som calcineurininhibitorer og reducerer dannelse og frigørelse af cytokiner og andre mediatorer fra T-celler og mastceller i huden. Ingen atrofogene egenskaber. Ved opstart af behandling optræder ofte en forbigående brænden i huden, som igen svinder ved fortsat behandling.

Imiquimid tilhører en anden gruppe immunmodulatorer med antiinflammatorisk, indirekte antiviral og antineoplastisk effekt. Det er et imidazoquinolinderivat, virker lokalt immunstimulerende gennem induktion af α-interferon og cytokiner. Til behandling af kondylomer, aktiniske keratoser og overfladiske basalcellekarcinomer.

Methylaminolævulinet i creme anvendes også til lokalbehandling af aktiniske keratoser og overfladiske basalcellekarcinomer, såkaldt fotodynamisk terapi. Methylaminolævulinet absorberes i de patologiske celler, og der sker en ophobning af fototoksiske porfyriner i elementerne. Porfyrinerne aktiveres ved bestråling med rødt lys og reaktivt oxygen frigives og destruerer målcellerne.

D-vitaminanaloger

Hæmmer proliferationen og stimulerer differentieringen af keratinocytter og virker effektivt på psoriasis. Ikke antiinflammatorisk. Calcipotriol virker ved at binde sig til D-vitaminreceptorer i epidermis. Ingen atrofogene egenskaber. Virkning efter nogle ugers behandling og maksimal efter 6-8 uger. Kan kombineres med anden psoriasisbehandling som UVB, acitretin, ciclosporin A og methotrexat. Ingen rebound-fænomen.

Tjære

Tjære produceres som et destillat ved opvarmning af stenkul, skifter eller træ (fyrretræ, bøg, birk, enebær), hvorved der afgives et udtal af stoffer. Antiinflammatorisk og antiproliferativt. Anvendes hyppigt som tjærebad, hvor ren stenkulstjære påføres huden med en gazepensel, hvorefter der tages brusebad.

Velegnet til psoriasis, atopisk dermatitis og udbredt nummulat eksem. Der gives 3-5 gange ugtl., og tjærebade og det totale antal bør ligge på omkring 15-20. Bivirkningerne er de kosmetiske, idet der både er lugtgener og afsmitning af tjære på tøj. Tjære er lyssensibiliserende.

Dermatologisk kirurgi

Curettage, elektrokautik, elektrokoagulation, excision af hudtumorer og hudtransplantation af bensår.

Systemisk behandling

- Antibiotika, antimykotika og antivirale stoffer – bakterielle hudinfektioner: erythromycin, tetracyklin og penicillinasestabile penicilliner som de mest anvendte præparater. Aciclovir-behandling ved herpesinfektioner. Itraconazol og terbinafin til svampeinfektioner. Fluconazol til gærsvampe.
- Antihistaminer – H_1-receptorerantagonister. Til behandling af høfeber, rhinitis, conjunctivitis, urticaria, angioødem, insektstik og visse former for fødemiddelallergi og -intolerance. Blandt de hyppigste anvendte produkter cetirizin, desloratadin, loratadin, fexofenadin, acrivastin og levocetirizin.
- Retinoider – normaliserer epidermis' vækst og reducerer hudens talgproduktion. Præparater er:
    - *Acitretin* ved psoriasis, især pustuløs psoriasis og pustulosis palmoplantaris. Bivirkninger: tørre læber og slimhinder. Acitretin skal være seponeret mindst 2 år før gennemførelse af graviditet
    - *Isotretinoin* har en eminent virkning på akne, især cystisk og cikatriciel akne. Behandlingsvarighed 4-6 måneder. Bivirkninger: tørre læber og slimhinder i øjne og næse. Andre mulige bivirkninger: diffust hårtab, tynd hud på fingre og tæer samt ↑ negleskørhed og i sjældne tilfælde leverpåvirkning og ↑ S-lipider. Graviditeten en måned efter seponering er sikker.
    - *Alitretinoin* – behandling af kronisk håndeksem, der ikke responderer på traditionel lokal og systemisk behandling. Graviditeten efter en måned med seponering er sikker.

  Den vigtigste bivirkning for alle retinoidpræparater er at de er teratogene. En anden vigtig bivirkning er at retinoider hos nogle patienter øger S-Triglycerid og S-Kolesterol.
- Methotrexat – folinsyreantagonist, der rammer hurtigt delende celler, især neutrofile granulocytter. Dosis ca. 10-25 mg x 1 pr. uge. Til arthritis psoriasis. I forbindelse med indtagelsen lidt kvalme og utilpashed.
- Prednisolon – en systemisk antiinflammatorisk terapi
- Azathioprin – immunsupprimerende og hæmmer purinbiosyntesen. Ved kronisk lysdermatoser og svær atopisk dermatitis
- Ciclosporin – effektivt ved psoriasis, atopisk dermatitis, vasculitis, pyoderma gangraenosum, svær acrodermatitis continua (lokal pustuløs psoriasis) og lichen planus erosiva. Dets virkning er specifikt rettet imod IL-2-produktionen fra aktiverede T-lymfocytter, hvorfor det på et tidligt trin kan dæmpe en immunologisk reaktion. Bivirkninger: nyrepåvirkning og hypertension.
- Biologiske lægemidler – eternacept, infliximab og adalimumab hæmmer virkningen af TNF-α. Ustekinumab er et antistof rettet mod interleukin 12 og 23. Ved svær psoriasis og psoriasisartritis.
- Hydroxychloroquin – anvendes som malariamiddel og som antiinflammatorisk middel. Hovedindikationer: lupus erythematosus af både dissemineret, subakut og diskoid type. Det bindes til DNA og melanin, hvorfor især pigmentholdige celler indeholder hydroxychloroquin. Risiko for aflejringer i øjet, derfor patienterne i hydroxychloroquinbehandling hvert ½ år skal undersøges af en øjenlæge. Andre bivirkninger: gastrointestinale gener, hududslæt og en neurogen hørenedsættelse.
- Dapson – ved dermatitis herpetiformis og lepra. Bivirkninger: methæmoglobinæmi og hæmolytisk anæmi. Hududslæt eller neurogene forstyrrelser
- Plasmaferese – udskiftning af plasma. Ved svære autoimmune hudsygdomme, især pemphigus vulgaris.
- IVIG (intravenøs humant immunglobulin) – ved svære tilfælde af bulløse hudsygdomme
- Lys- og strålebehandling

Kapitel 21: Akut dermatologi

10 % af henvendelser på skadestue drejer sig om symptomer fra hud og slimhinder.

- Erysipelas – ↑ feber, udtalt rødme, hævelse og varme lokaliseret til det ramte område, ofte crura. Samtidig regional adenit. Behandling penicilin po eller iv samt sengeleje.
- Nekrotiserende fasciitis – pludseligt opstået purpura som hurtigt udvikler sig til nekroser, ofte med bullae. Kan være systemisk (CNS, nyrer, GI, lunger). Kan være medikamentelt. Behandling er systemisk prednisolon.
- Impetigo – afgrænsede væskende skorpedækkede elementer, skyldes Staphylococcus aureus. Behandling dicloxacillin evt. med erythromycin. Skorper fjernes mekanisk, og området behandles med et lokalt antibakterielt middel f.eks. klorhexidinsalve eller fusidincreme.
- Staphylococcal scalded skin syndrome – påvirket tilstand med ømt erytem. Intensiv behandling
- Pustler – På fingre, arme og fødder på en ung kvinde med feber og UVI → mistænk gonokoksepsis. Pustler i håndflader og/eller fodsåler → pustolosis palmoplantaris eller acrodermatitis continua.
- Universelle pustuløse udbrud – pustuløs psoriasis. Febrilia og påvirket almentilstand
- Insektstik – pludseligt opståede mm-cm store røde kløende papler og vesikler evt. bullae lokaliseret asymmetrisk på benene
- Urticaria og anafylaksi – flygtige, røde kvadler evt. med blegt centrum og uden epidermale ændringer. Behandlingen antihistamin (dobbelt dosis). I svære tilfælde systemisk steroid (prednisolon).
- Eksantemer – hyppigste årsager infektioner eller medikamenter
- Herpes infektioner – herpes zoster (karakteristisk ensidige lokalisation af symptomerne med smerter i varierende grad og hududbrud i form af røde papler, senere som vesikopustler). Behandlingen aciclovir. Herpes genitalis giver voldsomme smerter hos kvinder. Behandlingen aciclovir og smertestillende.
- Akut solforbrænding – kølende bade er lindrende. Potent lokalsteroid. Acetylsalicylsyre ved smerter
- Akut forværring af bestående hudsygdomme

~